The TREND BOOK

2020·2025

ЭКСПЕРТНАЯ ОЦЕНКА РАЗВИТИЯ ИНДУСТРИИ

- АППАРАТНЫЕ МЕТОДИКИ
- НИТЕВЫЕ МЕТОДИКИ
- ИНЪЕКЦИОННЫЕ МЕТОДИКИ
- ANTI-AGE
- МАРКЕТИНГ

BODYTITE

ТЕХНОЛОГИЯ РАДИОЧАСТОТНОГО ВОЗДЕЙСТВИЯ RFAL

Радиочастотное разрушение жировых отложений с одновременной подтяжкой кожи

ACCU*tite*

FACE*tite*

BODY*tite*

MORPHEUS8

- Без разрезов
- Без рубцов
- Подтяжка кожи до 42%

ООО «КИТ МЕД» – эксклюзивный дистрибьютор компании Invasix Ltd в России
109544, Москва, бул. Энтузиастов, д.2 БЦ «Голден Гейт»
Тел.: +7 (495) 225-99-55; www.invasix.ru

INMODE

эстетические решения

INNOVATE with INMODE

THE Aesthetic Industry Awards Aesthetic Winner 2017

2018

Aesthetics Awards 2019

2020 AWARD WINNER

MORPHEUS8

Фракционная игольчатая RF-технология с программируемым управлением выдвижения игл от 1 до 7 мм

LUMECCA®

Устранение пигментации, сосудистых дефектов, омоложение кожи

DIOLAZE*xl*®

Лазерная эпиляция.
Большая площадь насадки с максимальной плотностью энергии. Двойное охлаждение
755нм + 810нм / 810нм + 1064нм

FORMA® \ PLUS®

Термолифтинг, ремоделирование лица и тела

FORMA*v*™

Первая неабляционная RF-технология для интимного омоложения. Контролируемая температура нагрева. Равномерное распределение тепла на всей поверхности обработки

BODY*fx*®

Селективное разрушение жировых клеток с одновременной подтяжкой кожи

VLAZE®

Неодимовый лазер с высокой плотностью энергии для обработки вен и крупных сосудов на лице и теле.
Контактное охлаждение кожи

ГАРАНТИЯ КАЧЕСТВА КИТ МЕД ВЫБОР КИТ МЕД

ООО «КИТ МЕД» – эксклюзивный дистрибьютор компании Invasix Ltd в России
109544, Москва, бул. Энтузиастов, д.2 БЦ «Голден Гейт»
Тел.: +7 (495) 225-99-55; www.invasive.ru

NANNIC

БЕЛЬГИЙСКАЯ ТРАНСДЕРМАЛЬНАЯ КОСМЕЦЕВТИКА

- ЭФФЕКТИВНОСТЬ
- БЕЗОПАСНОСТЬ
- НАТУРАЛЬНОСТЬ
- ГИПОАЛЛЕРГЕННОСТЬ

ООО «КИТ МЕД» – официальный дистрибьютор
Nannic Innovative Skin Care Solutions в России и Белоруссии

109544, Москва, бульвар Энтузиастов, д.2, БЦ «Голден Гейт», офис 1012
Тел. +7 (495) 225-99-55; **www.nannic.ru**

NANNIC
beautifying energy

plasma bt

АППАРАТ ПОСЛЕДНЕГО ПОКОЛЕНИЯ ГЕНЕРАЦИИ ЭНЕРГИИ ПЛАЗМЫ

- БЕЗОПЕРАЦИОННАЯ БЛЕФАРОПЛАСТИКА
- УДАЛЕНИЕ НОВООБРАЗОВАНИЙ
- ЛЕЧЕНИЕ АКНЕ
- НЭОКОЛАГЕНЕЗИС ЭЛАСТОГЕН
- УСИЛЕНИЕ ТРАНСДЕРМАЛЬНОЙ ПРОНИЦАЕМОСТИ КОЖИ

ООО «КИТ МЕД» - эксклюзивный дистрибьютор компании
Seoulin Medi Care (Корея) в России
Москва, Бульвар Энтузиастов, д. 2, БЦ «Голден Гейт»
Тел: +7 (495) 225-99-55, www.plasmabt.ru

CHOWIS

ЦИФРОВОЙ АНАЛИЗАТОР КОЖИ

- Будущий меланин
- Покраснение кожи
- Мимические морщины
- Чувствительность
- Влажность
- Жирность кожи
- Ясность кожи
- Тон кожи
- Ороговевшие клетки кожи
- Поры
- Поверхностные морщины
- Черные точки
- Морщины
- Порфирин
- Пигментация пятна

- Плотность волос
- Выпадение волос
- Ороговевшие клетки
- Чувствительность
- Толщина волос

КИТ MED
КОМПАНИЯ ИННОВАЦИОННЫХ ТЕХНОЛОГИЙ

ООО «КИТ МЕД» — эксклюзивный дистрибьютор диагностических систем CHOWIS в России.
Адрес: 109544, Москва, Бульвар Энтузиастов, д.2, БЦ «Голден Гейт»
Тел. +7 (495) 225-99-55, www.chowis.ru

CHOWIS
YOUR CHOICE OF DIAGNOSIS

PROFacial™

Современная трансдермальная доставка

Аква пилинг, RF, ионный лифтинг и ультразвук

КОМПЛЕКСНОЕ *решение по уходу за лицом*

AQUA PEEL- Аква пилинг

- *Глубокая очистка, отшелушивание и пилинг*
- *Глубокое проникновение, увлажнение и обновление кожи*
- *Антибактериальное, противовоспалительное и успокаивающее действие*

LIFTING - Ионный лифтинг

- *Мощный лифтинговый эффект*
- *Повышает тургор кожи, замедляет старение*

ULTRASOUND - Ультразвук

- *Выравнивает микрорельеф поверхности кожи*
- *Стимулирует выработку коллагена и эластина*

RADIO FREQUENCY - Биполярный RF

- *Ремоделирует коллаген и повышает эластичность кожи*
- *Безопасная и безболезненная процедура, быстрый эффект*

Мультифункциональная *Quadro технология*

ГАРАНТИЯ КАЧЕСТВА КИТ МЕД ВЫБОР КИТ МЕД

ООО «КИТ МЕД» - эксклюзивный дистрибьютор компании Seoulin Medi Care (Корея) в России
Москва, Бульвар Энтузиастов, д. 2, БЦ «Голден Гейт»
Тел: +7 (495) 225-99-55, www.profacial.ru

IV «БАЛ МЕДИКОВ»

Московский Академический Музыкальный Театр
имени Станиславского и Немировича-Данченко

19 июня 2022 г.

МЭП INMODE
МАЛОИНВАЗИВНЫЙ ЭКСПЕРТНЫЙ ПРАКТИКУМ

МАЛОИНВАЗИВНЫЙ ЭКСПЕРТНЫЙ ПРАКТИКУМ

АВТОРСКИЕ МЕТОДИКИ И ТЕХНОЛОГИЧЕСКИЕ ТРЕНДЫ БУДУЩЕГО

в малоинвазивной пластической хирургии и продвинутой косметологии

01–02 Октября 2021 г.

ИНСТИТУТ
пластической хирургии
и косметологии

ул. Ольховская, 27
(ИПХиК на Ольховке)

Вас ожидает:

теоретическая программа, практические занятия, обмен опытом, авторские методики

Для кого мероприятие:

Продвинутые косметологи

Специалисты по малоинвазивным методикам

Пластические хирурги

www.mep.school

ОГЛАВЛЕНИЕ

КРЕНДЕЛЬ М.
Многофункциональные платформы – будущее аппаратной косметологии 4

АРШАКЯН В.А., АБРАМОВ Е.А.
Сэндвич-лифтинг от BodyTite: коррекция дряблости и атонии кожи при помощи комбинированного RF-воздействияе 16

АБРАМОВ Е.А.
Последние достижения в сфере интимного омоложения: насадки FormaV и FractoraV 25

МАЛХОЛЛАНД С.
Неэксцизионная RF-коррекция возрастных изменений периорбитальной области: комплексный подход от BodyTite 32

ДУНКАН Д.
«Мегасессии»: оценка эффективности более редких и более длительных сеансов RF-липолиза при неинвазивной коррекции фигуры 44

КАЦ Б.
Фракционная RF-терапия акне и постакне: результаты проспективного клинического исследования 51

АРШАКЯН В.А.
Уплотнение кожи и коррекция дряблости с помощью мультимодальных RF-технологий 59

КОЭН С., ДОМИНСКИЙ О., АРЦИ О., ДАЯН Э., ЭКШТЕЙН Д.
Радиочастотная термокоагуляционная технология омоложения лица и шеи на глубоком уровне: клиническая и ультразвуковая оценка результатов 66

ФЛЕГОНТОВА Е.А.
Иглы иглам рознь. Зависимость клинического эффекта фракционного RF-термолиза от типа игольчатых электродов 78

ЮРЧЕНКО И.А.
Лечение первичного аксиллярного гипергидроза с использованием высокоинтенсивного сфокусированного фракционного радиочастотного микронидлинга FractoraDry Inmode® 90

ГОЛД М., ХЕЛЛМЕН ДЖ., ДАХАН С., МАЛХОЛЛАНД С.
Клиническая оценка нового диодного лазера Diolaze XL гибридного типа для удаления волос 96

ЛОРАН М.С.
Diolaze — новое слово в лазерной эпиляции 102

ШЕПТИЙ О.В., ГЕНЕРАЛОВА Т.В.
Плазменные технологии в косметологии и дерматологии: новые возможности и перспективы использования 112

ЛОРАН М.С.
Безоперационная блефаропластика у мужчин методом плазменной сублимации 125

Ламеллярные сыворотки NANNIC: корнеотерапевтический подход к решению специфических косметологических задач 127

Трансдермальные технологии NANNIC в борьбе за качество кожи 133

ЖАБОЕВА С.Л.
Обоснованное использование БТА у молодых пациентов с целью ранней профилактики возрастных изменений 139

МАТЕРИАЛЫ ВСЕРОССИЙСКОГО ЭКСПЕРТНОГО ФОРУМА **«ТРЕНДЫ В ЭСТЕТИЧЕСКОЙ МЕДИЦИНЕ»**

БЫЧКОВА Н.Ю., ЗАМАРАЕВА Д.Д.
Патология пигментации, протоколы лечения сочетанных методик, современные пошаговые алгоритмы для получения стабильного, быстрого результата 150

ГАВАШЕЛИ Л.Г.
Молодость 2.0. Протокол комплексной коррекции лица и шеи пациентки инъекционным продуктом Sculptra® 159

ГРУЗДЕВ Д.А.
«Гамак Груздева» с двойной модифицированной петлей — новая технология комбинированного применения нитей Spring Thread и полипропиленовых нитей для коррекции шейно-подбородочного угла 163

ГУБАНОВА Е.И., ЗАКИРОВА Г.Ш., СТАРОВАТОВА П.А., ВАВИЛОВА А.А.
Комбинированные методы косметологической коррекции. Классификации старения в доказательной косметологии 166

ЛЕШУНОВ Е.В.
Эстетическая гинекология: время расставить точки над i 174

НАЗИМОВА Е.М.
Интегративный подход к решению эстетических задач
в интимной сфере женщины 178

ПРОЩАЕВ К.И.
Нормализация микробиоты — путь к улучшению состояния
психоэмоциональной сферы 180

САВАСТРУ Ю.В.
Малоинвазивные методы коррекции асимметрии лица при парезе
лицевого нерва 186

СЕМЕНЦОВ А.
Продавать или лечить? На приеме косметолога — мужчина 189

ТИТЕЛЬ Ю.Б.
Система управления собственным ресурсом 193

ФЛЕГОНТОВА Е.А.
Генотипирование — ключ к эффективности в anti-age медицине 195

Крендель М.

Многофункциональные платформы – будущее аппаратной косметологии

Появление на рынке многофункциональных платформ, оснащенных различными насадками, перевело аппаратную косметологию на новый уровень. Врачи получили целый арсенал возможностей в одном устройстве, что существенно расширяет подходы к лечению пациентов. В представленной статье рассмотрены возможности работы таких многофункциональных систем на примере платформы InMode (производство Invasix, Израиль), которая позволяет использовать разные варианты световых и радиочастотных технологий.

Ключевые слова: лазер, IPL, радиочастотное воздействие, RF, RF-липолиз, электропорация

Крендель Михаил
Ph.D., технический директор компании Invasix, Израиль

Один из ярких трендов в области аппаратной косметологии — разработка и производство многофункциональных платформ оснащенными насадками, которые используют разные виды энергии: световую (лазеры и IPL), электрическую (RF и УВЧ), ультразвуковую, механическую (вакуум, вибрация) и т.д. Одна такая машина может решить широкий спектр эстетических проблем и существенно расширяет перечень услуг, предлагаемых дерматологическими и косметологическими центрами, не требуя при этом покупки большого количества аппаратов и оборудования отдельных помещений под каждый из них. Более того, наличие «под рукой» большого количества насадок позволяет индивидуализировать подход к каждому пациенту — врач может использовать комбинацию различных видов физического воздействия в ходе одной процедуры для достижения оптимальных результатов у конкретного человека.

Примером такой современной многофункциональной системы, позволяющей проводить процедуры по омоложению кожи, устранению рубцов, коррекции контуров тела, эпиляции и интимной пластике за счет использования разных видов световой и электрической энергии является платформа InMode (Invasix, Израиль) (**рис. 1**).

Рис. 1. Многофункциональная платформа InMode с насадками

Световые технологии

КАК РАБОТАЮТ?

История использования световой энергии в эстетической медицине связана с разработкой концепции селективного фототермолиза, представленной Ричардом Роксом Андерсоном (R.R. Anderson) и Джоном Пэрришем (J. Parrish) в 1983 г. [1]. Согласно этой концепции, разные виды светового излучения избирательно поглощаются отдельными структурами и молекулами кожи (хромофоры),

и, следовательно, возможно целевое воздействие на эти компоненты.

Для каждого из хромофоров есть собственный спектр абсорбции, отображаемый в виде кривой, в которой пики — это те длины волн, которые поглощаются с максимальной эффективностью (**рис. 2**) [2]. Основными хромофорами кожи, поглощающими свет в видимой и инфракрасной областях, являются:

- **гемоглобин и его производные** — основной спектр поглощения находится в диапазоне 500–600 нм, при смещении в сторону ИК-света интенсивность поглощения уменьшается. Однако коротковолновое излучение обладает небольшой проникающей способностью, поэтому для воздействия на глубоко расположенные мишени используются волны с большей длиной;
- **меланин** — хорошо поглощает излучение в диапазоне от 400 до 1100 нм с постепенным уменьшением коэффициента абсорбции (интенсивности поглощения) в сторону ИК-спектра. Но поскольку эти длины волн частично пересекаются со спектром абсорбции гемоглобина, то для целевого воздействия непосредственно на меланин используют излучение в диапазоне 650–1100 нм — так называемое меланиновое окно, при котором минимизировано влияние на другие хромофоры;
- **вода** — интенсивно поглощает свет ближнего ИК-диапазона начиная с 1000–1100 нм, с увеличением в сторону среднего и дальнего ИК-спектра.

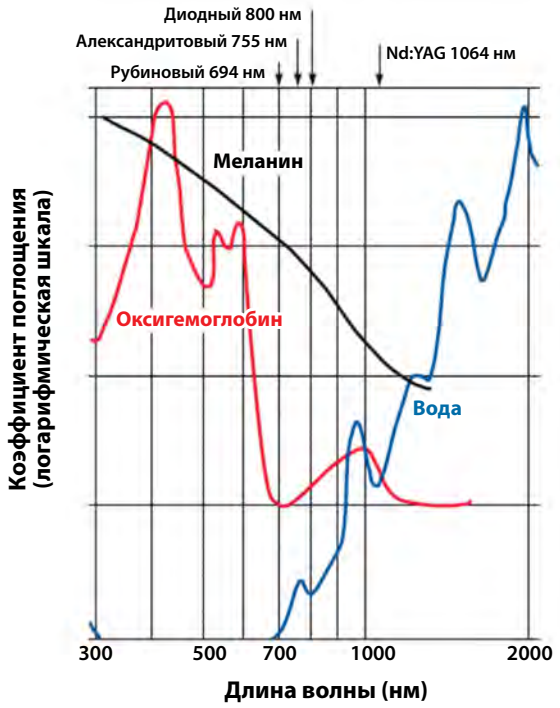

Рис. 2. Зависимость коэффициента поглощения от длины волны лазерного излучения для различных хромофоров [2]

При поглощении световой энергии хромофор переходит в возбужденное нестабильное состояние, из которого он стремится выйти, выделяя при этом избыток энергии в виде тепла. В результате происходит нагревание хромофора и структур, которые его содержат. При передаче большого количества энергии температура в тканях-мишенях повышается на десятки градусов, что сопровождается необратимым их повреждением (коагуляцией, абляцией) [3, 4].

Устройства, генерирующие излучение, которое активно поглощается гемоглобином, используются для разрушения сосудистых патологий (сосудистая сеточка, телеангиэктазии, «винные» пятна), меланином — для разрушения пигментных пятен и эпиляции. Что касается использования молекул воды в качестве хромофора, то поскольку они в том или ином количестве содержатся во всех клетках и внеклеточном пространстве, при облучении кожи соответствующими длинами волн происходит «неселективное» воздействие и нагревание ткани, попадающей под луч. В эстетической медицине такое облучение используется в первую очередь для контролируемого повреждения и запуска восстановительных реакций с целью омоложения кожи — в частности, ремоделирования соединительнотканного каркаса дермы и улучшения текстуры кожи.

Выделяют 2 вида световых технологий:

- **лазерные** — генерируют монохроматическое (одна длина волны), когерентное (волны согласованы по фазе колебаний) и коллимированное (узкий нерасходящийся световой луч) излучение;
- **IPL (Intense Pulsed Light)** — широкополосное излучение, обычно находящееся в диапазоне от 515 до 1200 нм (контролируется с помощью специальных фильтров).

Благодаря испусканию лучей с одной длиной волны лазеры обеспечивают более целевое и интенсивное воздействие, чем IPL-устройства, энергия которых распределяется между всеми указанными хромофорами. Однако в некоторых случаях имеют преимущество IPL-аппараты — например, при обработке больших областей кожи или кожи с начальными признаками фотостарения, такими как пигментные пятна, сосудистые звездочки и поверхностные морщины, воздействуя одновременно на все из них. Кроме того, современные IPL-устройства генерируют излучение большой мощности, что существенно увеличивает эффективность их воздействия по сравнению с первыми IPL-аппаратами [1–5].

КАКИЕ ПРОБЛЕМЫ РЕШАЮТ?

Платформа InMode оснащена как IPL-, так и лазерными насадками, использующимися для решения множества эстетических проблем.

Насадка Lumecca

Рис. 3. IPL-насадка Lumecca

Особенности работы. IPL-насадка, генерирующая интенсивный свет с чрезвычайно высокой пиковой мощностью (3000 Вт) и очень короткой продолжительностью импульса (2–30 мс), — устройство способно доставлять энергию 10 Дж/см^2 всего за 3 мс (**рис. 3**). В качестве источника IPL в насадке Lumecca используется специальная ксеноновая лампа с широкополосным излучением, в котором до 40% энергии импульса приходится на спектр 500–600 нм, в то время как в стандартных IPL-системах — только 10–15%. Таким образом, наибольшее количество энергии соответствует основным пикам поглощения меланина и гемоглобина. Кроме того, насадка формирует большой размер пятна (30 × 10 мм) и оснащена контактной регулируемой системой охлаждения.

Показания для использования:

- нежелательная пигментация;
- сосудистые дефекты;
- омоложение (кроме устранения пигментных и сосудистых дефектов, также улучшает текстуру кожи и уменьшает признаки фотоповреждения).

Благодаря высокой мощности воздействия рекомендованный курс фотоомоложения с использованием насадки Lumecca составляет 1–2 процедуры вместо 4–5 процедур при работе с классическими IPL-устройствами [6].

Насадки Diolaze и DiolazeXL

Особенности работы. Высокотехнологичные лазерные диодные насадки, относящиеся к новому поколению гибридных лазеров (**рис. 4**). Эти насадки

Таблица. Рекомендации по использованию гибридных лазерных насадок в зависимости от фототипа кожи и цвета волос пациента

Длина волны	810 нм	755/810 нм	810/1064 нм
Индивидуальные особенности волос и кожи пациента	■ Черные, каштановые и темно-русые волосы ■ Жесткие и нормальные волосы ■ I–VI тип кожи	■ Черные, каштановые и светло-русые волосы ■ Жесткие и тонкие волосы ■ I–V тип кожи	■ Черные и каштановые волосы ■ Очень жесткие и густые волосы ■ Возможность безопасного применения у пациентов с VI типом кожи

способны генерировать излучение сразу нескольких диапазонов, соответствующее классическому диодному спектру, а также спектру александритового и неодимового Nd:YAG-лазеров. Специальные режимы позволяют обрабатывать кожу как монохроматическим излучением, так и гибридным лучом:

- 810 нм;
- 755/810 нм;
- 810/1064 нм.

Благодаря таким комбинациям возможен оптимальный подбор насадок для обработки пациентов с разными фототипами кожи (см. **таблицу**).

Насадки генерируют излучение с большим размером пятна, очень высокой пиковой мощностью и высокой частотой повторения импульсов, что позволяет доставлять вплоть до 40 Дж/см^2 за 30 мс. Длительность импульсов может регулироваться в диапазоне от 5 до 140 мс. Также насадки оснащены собственной системой контактного охлаждения, работающей как до, так и во время импульса и после него, что обеспечивает комфорт и безопасность обработки.

Показания для использования:

- эпиляция на коже разных фототипов и с разным цветом волос (см. **таблицу**).

Рис. 4. Лазерная насадка Diolaze

Насадка Vlaze

Особенности работы. Представляет собой Nd:YAG-лазер, испускающий волны с длиной 1064 нм, которые проникают в глубокие слои кожи. Позволяет проводить высокоинтенсивную (плотность энергии до 300 Дж/см^2) и безопасную обработку кожи за счет наличия системы контактного охлаждения (до 2 °C). Эргономичная и легкая насадка позволяет выполнять процедуры в труднодоступных местах.

Показания для использования:

- сосудистые поражения (венозные патологии, телеангиэктазии, гемангиомы и т.д.) на любых типах и участках кожи (лицо, туловище, конечности).

Радиочастотные технологии

КАК РАБОТАЮТ?

Принцип действия радиочастотных технологий основан на контролируемом нагревании тканей с помощью переменного электрического тока высокой частоты радиочастотного диапазона (radiofrequency, RF), благодаря чему метод и получил свое название. В ходе процедуры между электродами, которые подводятся к коже, пропускается электрический ток. Структуры кожи обладают

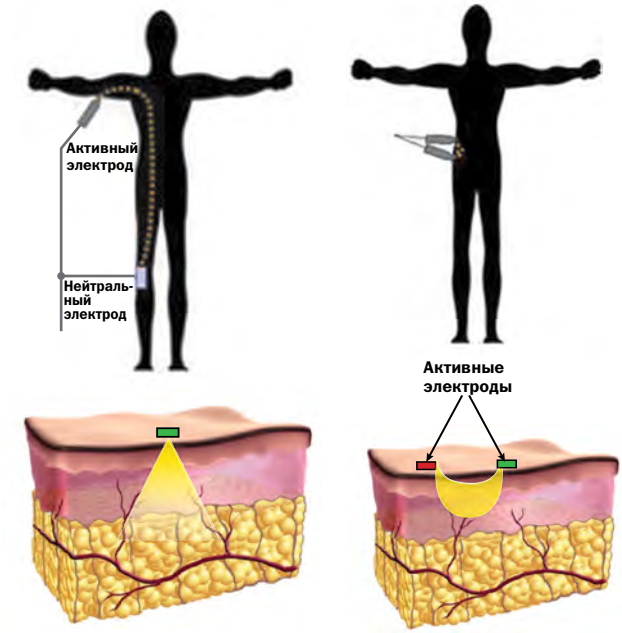

Рис. 5. Принцип монополярного (слева) и биполярного RF-воздействия

разной проводимостью — некоторые компоненты, содержащие большое количество воды с растворенными в ней электролитами (т.е. с высокой электропроводностью), хорошо пропускают ток. В тех же структурах, в которых воды относительно мало (роговой слой, соединительнотканный каркас дермы и гиподермы, сама жировая ткань), ток «тормозится», что обусловливает их нагревание. Нагревание дермального слоя активирует работу фибробластов, влечет за собой сокращение и синтез новых коллагеновых волокон, что приводит к уплотнению и подтяжке кожи. Прогревание гиподермы запускает процессы липолиза и ремоделирования междольковых септ [7, 8].

Для пропускания тока по тканям необходимо как минимум 2 электрода. Например, в случае монополярного воздействия — это один маленький активный и один большой пассивный (нейтральный) электрод, а при биполярном — два активных электрода (мультиполярная технология — это расширение биполярной, при которой электроды включаются попеременно) (**рис. 5**). Глубина нагревания тканей в этом случае будет зависеть от расстояния между электродами (приблизительно равна половине этого расстояния). Однако чтобы «дойти» до дермы и жировой ткани, ток должен преодолеть роговой слой, который, как уже говорилось, обладает высоким сопротивлением и, следовательно, сильно нагревается, что может приводить к ожогам. Таким образом, необходимо жестко контролировать температуру поверхности кожи, проводить увлажняющие процедуры до сеанса, использовать системы охлаждения.

Относительно недавно появился альтернативный вид RF-воздействия — фракционная микроигольчатая RF-технология. В отличие от поверхностного расположения электродов в случае классических RF-устройств, игольчатые электроды фракционной RF-манипулы вводятся непосредственно в кожу. Таким способом удалось снять «ограничение», связанное с роговым слоем, и более интенсивно прогревать глубокие ткани, не опасаясь возникновения ожогов. Как результат — температура дермальных структур, прилегающих к игольчатым электродам, может достигать 60–80 °C (коагуляция), в отличие от 43–45 °C при неинвазивном воздействии [9]. А чем выше интенсивность нагрева — тем сильнее выражена ответная реакция в виде ремоделирования дермы [10]. При этом тепло распространяется и на прилегающие (в том числе более глубокие) участки тканей.

Повышенная температура стимулирует работу фибробластов, они начинают делиться и активно синтезировать такие важные компоненты межклеточного матрикса дермы, как коллаген, эластин и гликозаминогликаны. Кроме того, нагревание соединительнотканных структур до температуры свыше 65 °C обусловливает контракцию коллагеновых волокон и мгновенный лифтинг-эффект [9].

Технология может быть представлена в двух вариантах: неизолированных микроигл, которые прогревают все ткани по пути введения, и изолированных (с покрытием), в которых активной частью является только кончик электрода и, соответственно, нагреваются только глубокие ткани. Поскольку для энергии RF-тока нет специфических хромофоров, то ее можно использовать для обработки кожи любых фототипов.

Рис. 6. Различные виды наконечников насадки Fractora и особенности нагрева тканей при их использовании

КАКИЕ ПРОБЛЕМЫ РЕШАЮТ?

Платформа InMode оснащена сразу четырьмя насадками, использующими различные виды RF-технологии.

Насадки Fractora

Особенности работы. Микроигольчатые RF-насадки, имеющие три вида наконечников (**рис. 6**):

- **24 микроиглы с покрытием** — наконечник с 24 электродами длиной 3 мм, выполненными из хирургической стали и изолированными силиконом. Активной частью электродов является только конец иглы, таким образом, осуществляется нагрев только средних и глубоких слоев дермы (и частично гиподермы), без термоповреждения эпидермиса;
- **24 микроиглы без покрытия** — наконечник с 24 электродами длиной 3 мм, выполненными из хирургической стали. Радиочастотная энергия подается по всей длине электродов и распределяется по эпидермису и дермальному слою;
- **60 микроигл без покрытия** — наконечник с 60 электродами длиной 1,5 мм. Предназначен для обработки больших участков и обеспечивает прогревание всех слоев кожи (вплоть до жирового).

Насадки можно менять в ходе процедуры с учетом конкретных дефектов пациента. Кроме того, возможно выполнять обработку не только кожи лица, но и рук, области декольте и т.д. Процедуры характеризуются минимальным реабилитационным периодом и сопровождаются только небольшой преходящей эритемой и отечностью.

Показания для использования:

- снижение упругости и эластичности кожи лица и тела;
- дряблость и провисание кожи лица и тела;
- морщины и изменение текстуры кожи на лице и теле;
- неоднородность цвета кожи и нежелательная пигментация на лице и теле;
- рубцы (в том числе постакне) различной локализации;
- стрии;
- расширенные поры;
- сосудистые дефекты;
- в качестве комбинированного подхода при хирургических липосакциях для уплотнения и подтяжки кожи в зонах элиминации жировой ткани.

Обработка кожи насадками Fractora по завершении инвазивного этапа хирургических процедур по липосакции обеспечивает устранение дряблости и провисания кожи в областях вмешательства. При этом более высокий уровень обезболивания (использование лидокаиновых блокад) при проведении хирургических процедур позволяет доставить в ткани бóльшую энергию, чем при нанесении аппликационной анестезии при косметологическом воздействии. Таким методом в ходе хирургического вмешательства можно повысить максимальную мощность RF-воздействия до 62 Вт против 40 Вт в случае косметологической обработки и, следовательно, вызвать больший ответ тканей на воздействие.

Эффекты проведенного курса процедур сохраняются на протяжении длительного времени. В недавно опубликованном исследовании доктора Джудит Хеллман (Judith Hellman) представлены результаты 3,5-летнего наблюдения за группой молодых пациентов с акне и рубцами постакне, прошедшими 4 процедуры с использованием насадки Fractora в течение 5 мес. Для обработки использовались наконечники с 24 микроиглами с покрытием и без покрытия, с разными уровнями энергии. Пример полученных результатов представлен на **рис. 7**.

Насадки Forma/Plus

Особенности работы. Представители неинвазивной RF-технологии. Предназначены для обработки кожи лица (Forma) и тела (Plus). Оснащены тупоконечными электродами (14 и 45 для Forma и Plus соответственно) и встроенным датчиком контроля температуры кожи. Кроме того, в насадках реализована запатентованная технология «движения» ACE, которая позволяет проводить быстрый равномерный нагрев на большой глубине (в том числе в гиподерме) и больших участках кожи за счет использования терапевтической пиковой мощности. Кроме того, встроенная система управления оснащена технологией обратной связи и функцией автоматического отключения, что в совокупно-

Рис. 7. 19-летняя пациентка до, через 1 мес после 4 процедур и через 3,5 года после курса (4 основных + 2 дополнительных сеанса) обработки кожи с помощью насадки Fractora (фото Dr. Judith Hellman)

сти обеспечивает эффективность, безопасность и комфортность воздействия. Особенности распространения RF-энергии и при использовании насадок Forma/Plus представлены на **рис. 8**.

Показания для использования:

- снижение упругости и эластичности кожи лица и тела;
- дряблость кожи лица и тела;
- морщины и изменение текстуры кожи;
- целлюлит.

Количество сеансов подбирается индивидуально. Например, для устранения умеренной дряблости кожи необходимо 4–6 еженедельных процедур (**рис. 9**). Кроме того, насадки могут использоваться для реабилитационных процедур после пластических операций, а также сочетаются с другими аппаратными и терапевтическими вмешательствами.

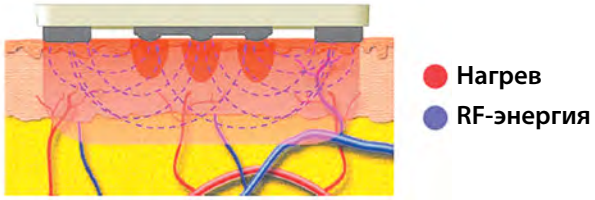

Рис. 8. Особенности распространения RF-энергии при использовании насадок Forma/Plus

Рис. 9. Пациентка до и через 3 нед после 8 еженедельных процедур с использованием насадки Forma (фото Dr. Stephen Mulholland)

Насадки FormaV и FractoraV

Особенности работы. Насадки FormaV и FractoraV реализуют технологии биполярного воздействия и микроигольчатой RF-технологии (соответственно) и разработаны специально для проведения процедур внутреннего и наружного интимного омоложения.

К насадке FormaV прилагаются сменные одноразовые наконечники, оснащенные тремя активными электродами (**рис. 10**). Они имеют специальную удлиненную форму, что позволяет проводить внутривлагалищные манипуляции, в том числе на заданном уровне — на поверхность наконечника нанесена сантиметровая шкала, позволяющая контролировать глубину введения электродов. Безопасность процедур гарантирует запатентованная система температурного контроля, измеряющая температуру в области воздействия на всем протяжении обработки и отключающая подачу энергии при достижении порогового значения, устанавливаемого оператором (максимум 42 °C). Таким образом, в ходе всего сеанса уровень нагрева тканей поддерживается на заданном уровне, без пиков и охлаждения, что обеспечивает максимально равномерное воздействие. Кроме внутривлагалищных манипуляций, с помощью FormaV можно также проводить обработку наружных половых органов (в том числе клитора).

Рис. 10. Насадка FormaV со сменным наконечником

Микроигольчатая насадка FractoraV предназначена для омоложения наружных половых органов. Она оснащена наконечниками двух типов:

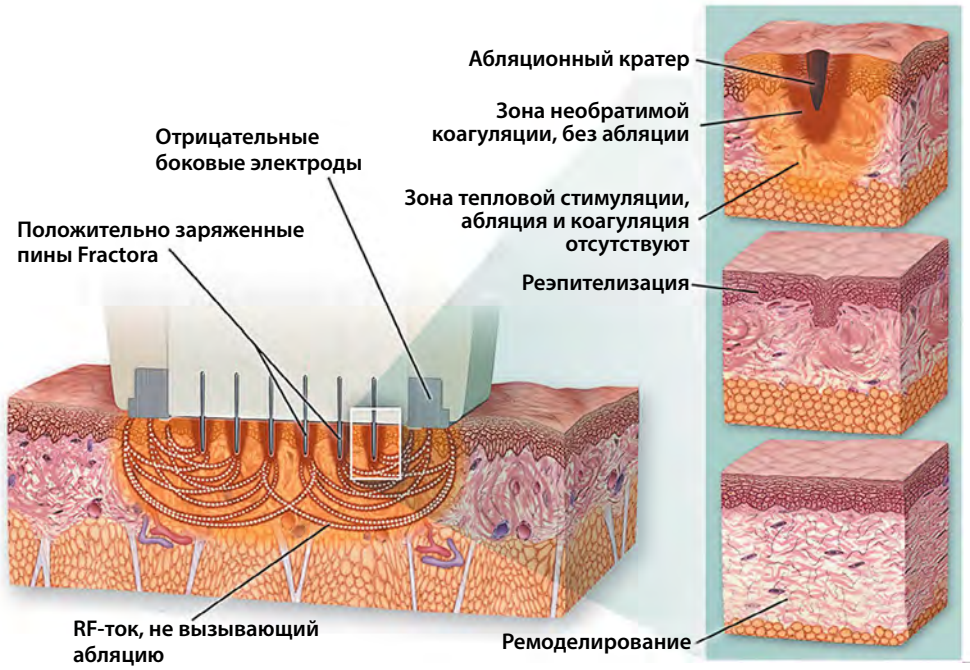

Рис. 11. Принцип работы насадки FractoraV

- **24 микроиглы без покрытия** — обеспечивают прогревание на всю глубину кожи.
- **24 микроиглы с покрытием** — обеспечивают прогревание только глубоких слоев дермы и субдермальных областей.

В связи с тем что микроиглы поставляют RF-энергию непосредственно в глубокие ткани, нет необходимости отдельной защиты рогового слоя, и система может использовать более высокие уровни энергии, обеспечивая абляцию эпидермиса и дермы. Глубина абляции при этом достигает 3 мм, а глубина прогрева — вплоть до 5 мм (**рис. 11**).

Показания для использования:

- снижение эластичности и упругости слизистой оболочки влагалища и наружных половых органов;
- сухость (ксероз) и атрофия (крауроз) вульвы;
- растяжение и птоз стенок влагалища (синдром вагинальной релаксации);
- нарушение кровообращения тканей;
- нарушение мочеиспускания (недержание мочи), являющееся следствием гиперподвижности уретры и стрессовых расстройств;
- уменьшение чувствительности наружных и внутренних половых органов, отсутствие оргазма;
- субъективное недовольство внешним видом наружных половых органов.

Процедуры комфортны для пациентов, в некоторых случаях может возникать преходящая эритема и отечность, которые быстро исчезают. В большинстве случаев желаемые эффекты достигаются за один (FractoraV) или 2–3 (FormaV) сеанса.

Насадки BodyFX/MiniFX

Особенности работы. Технология коррекции контуров тела, реализованная в насадках BodyFX/MiniFX, является вариантом «усиленного» RF-воздействия — классической биполярной RF-энергии и электропорации. Электропорация представляет собой создание микроотверстий в мембранах клеток с помощью высоковольтных сверхкоротких (наносекундных) RF-импульсов, что приводит к необратимым изменениям проницаемости клетки [3]. Таким образом, вначале классическое RF-воздействие обусловливает нагревание жировой ткани, что активирует липолитические ферменты и запускает процесс разрушения липидов, а затем серия высоковольтных импульсов формирует перманентные поры в мембране жировой клетки.

В итоге гибель адипоцитов происходит не по механизмам апоптоза или некроза, а по механизмам, схожим с явлением пироптоза [11]. Пироптоз является «промежуточным» вариантом между этими двумя видами клеточной гибели и сопровождается растянутой во времени воспалительной реакцией (существенно менее выраженной, чем при некрозе). Образование пор (диаметром 1,1–2,4 нм) сопровождается двумя параллельными процессами: во-первых, через них происходит постепенный выход внутреннего содержимого клеток во внешнюю среду. Во-вторых, нарушается клеточный ионный градиент, что обусловливает увеличение осмотического давления и приток воды внутрь клеток с последующим их набуханием и разрывом [12]. Предполагается, что предварительный нагрев ткани с помощью RF-тока снижает порог электропорации и делает адипоциты более восприимчивыми к ней [13].

Кроме воздействия на жировые клетки, нагреваются также соединительнотканные структуры дермы и гиподермы, что обеспечивает ремоделирование и уплотнение кожи.

Насадки имеют разные размеры для обработки больших и малых площадей и специальные полости, которые «захватывают» складку кожи, растягивают ее и облегчают проникновение энергии к жировому слою (**рис. 12**). Благодаря этому возможен прогрев кожи на глубину до 2,5 см. Кроме того, такое воздействие

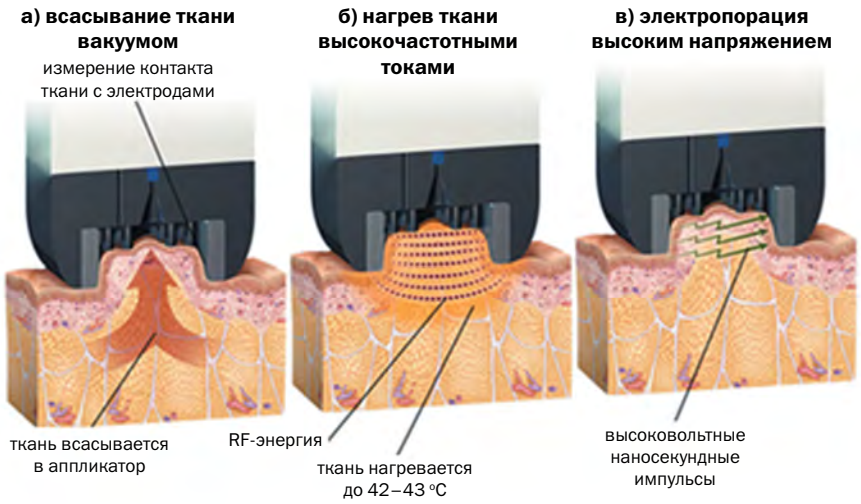

Рис. 12. Принцип работы насадки BodyFX

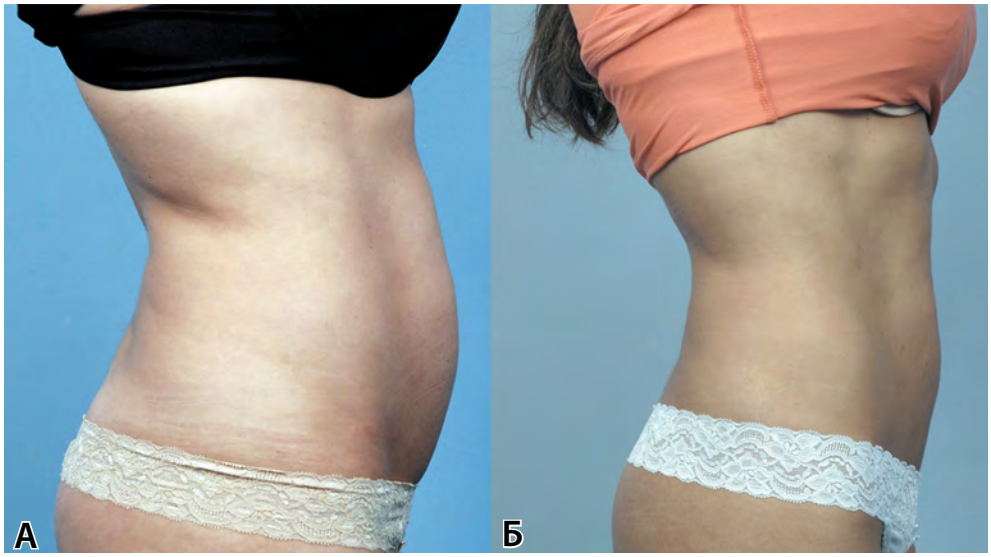

Рис. 13. Пациентка до (А) и через 3 мес после (Б) курса из 6 еженедельных процедур с использованием насадки BodyFX [14]

отрицательного давления параллельно работает как вакуумный массаж. Безопасность и эффективность обработки контролируется с помощью специальной системы температурного мониторинга.

Показания для использования:

- нежелательные локальные жировые отложения;
- целлюлит;
- дряблость кожи.

Сразу после процедуры может отмечаться сухость и покраснение кожи, которые исчезают в ближайшие часы после сеанса. Продемонстрировано, что спустя 3 мес после 6 процедур с использованием BodyFX окружность бедер и талии уменьшилась в среднем на 3,58 см (от 1,5 до 4,4 см) (**рис. 13**). Что касается целлюлита — среднее уменьшение глубины ямки «апельсиновой корки» составляло 2,9 мм или 60% (от 1,1 мм до 6,3 мм) [14].

Заключение

Очевидно, что возможность использовать все представленные виды технологий с помощью одной-единственной платформы является удобным и экономически выгодным решением для современных эстетических центров. Кроме того, аппараты типа платформы InMode позволяют проводить сочетанное воздействие на лице и теле посредством одновременного подсоединения насадок, что существенно сокращает временны́е затраты пациентов и является дополнительным стимулом для выбора конкретного учреждения. Еще одним перспективным преимуществом многофункциональных систем является потенциальная возможность присоединения новых насадок, которые будет разрабатывать производитель, таким образом, всегда оставаясь на передовой аппаратной косметологии.

Литература

1. **Anderson R.R., Parrish J.A.** Selective photothermolysis: precise micro-surgery by selective absorption of pulsed radiation. Science 1983; 220(4596): 524–527.
2. **Boulnois J.L.** Photophysical processes in recent medical laser developments: a review. Lasers Med Sci 1986: 1; 47–56.
3. **Деев А.И., Шарова А.А., Брагина И.Ю.** Новая косметология. Аппаратная косметология и физиотерапия. Под общ. ред. Эрнандес Е.И. М.: ИД «Косметика и медицина», 2014.
4. **Patil U.A., Dhami L.D.** Overview of lasers. Indian J Plast Surg. 2008; 41(Suppl): S101-S113.
5. **Neimz M.H.** Laser-tissue interactions: Fundamentals and applications. 3rd edn. Berlin, Springer, 2003.
6. **Bitter P.Jr., Pozner J.** Retrospective Evaluation of the Long-term Antiaging Effects of BroadBand Light Therapy. Cosmet Dermatol 2013: 34–40.
7. **Hantash B.M., Ubeid A.A, Chang H., et al.** Bipolar fractional radiofrequency treatment induces neoelastogenesis and neocollagenesis. Lasers Surg Med 2009; 41(1): 1–9.
8. **Zelickson B.D., Kist D., Bernstein E., et al.** Histological and ultrastructural evaluation of the effects of a radiofrequency-based nonablative dermal remodeling device: a pilot study. Arch Dermatol 2004; 140(2): 204–209.
9. **Hyun M.Y., Li K., Kim B.J., et al.** Novel treatment of neck wrinkles with an intradermal radiofrequency device. Ann Dermatol 2015; 27(1): 79-81.
10. **Laubach H.J., Tannous Z., Anderson R.R., Manstein D.** Skin responses to fractional photothermolysis. Laser Surg Med 2006; 38(2): 142–149
11. **Duncan D.I.** Electroporation with pyroptosis: permanent fat loss with noninvasive radio frequency. IMCAS Annual World Congress 2015, January 29, 2015.
12. **Fink S.L., Cookson B.T.** Caspase-1-dependent pore formation during pyroptosis leads to osmotic lysis of infected host macrophages. Cell Microbiol 2006; 8(11): 1812–25.
13. **Duncan D.I.** Late to the Party? Pyroptosis Becomes a New Mechanism of Cell Death for Adipocytes [Электронный ресурс]. QMP Plastic Surgery Pulse News. URL: plasticsurgerypulsenews.com (дата обращения 27.03.2018).
14. **Mulholland S., Kreindel M.** Non-Surgical Body Contouring: Introduction of a New Non-Invasive Device for Long-Term Localized Fat Reduction and Cellulite Improvement Using Controlled, Suction Coupled, Radiofrequency Heating and High Voltage Ultra-Short Electrical Pulses. Clin Exp Dermatol Res 2012, 3:4.

Аршакян В.А., Абрамов Е.А.

Сэндвич-лифтинг от BodyTite: коррекция дряблости и атонии кожи при помощи комбинированного RF-воздействия

Применение хирургического лифтинга в отношении определенных категорий пациентов сопряжено с недостаточной клинической эффективностью и риском осложнений. В статье рассмотрены возможности применения малоинвазивного комбинированного RF-лифтинга посредством биполярных аппликаторов BodyTite (InMode-Invasix) и фракционных аппликаторов Fractora/Morpheus8 (InMode-Invasix) для коррекции дряблости и атонии кожи в качестве высокоэффективной и безопасной альтернативы хирургическим техникам в определенных клинических случаях.

Ключевые слова: дряблость кожи, атония кожи, лифтинг, RFAL, BodyTite, Fractora, Morpheus8

Аршакян Вардан Арамаисович

К.м.н., врач-пластический хирург, онколог-маммолог, Москва

Абрамов Егор Андреевич

Пластический хирург, дерматолог, косметолог, медицинский советник ФГУП НПО МИКОРОГЕН Минздрава России, Екатеринбург

Малоинвазивное уплотнение кожи и уменьшение жировых отложений долгое время являлось сложнодостижимой целью эстетической хирургии. Коррекция дряблости представляла особую сложность у определенных категорий пациентов:

1) молодые люди, которые хотят достичь уплотнения мягких тканей без традиционных операций, рубцов, восстановительного периода и ограничения социальной активности;
2) пациенты с дряблостью мягких тканей, которая не является «достаточно выраженной», чтобы служить показанием для эксцизионной процедуры, и в то же самое время не может быть скорректирована только посредством липосакции;
3) пациенты с рецидивирующей дряблостью, которые уже прошли традиционные эксцизионные процедуры.

Осуществление пластических операций при подобных клинических случаях сопряжено с риском гипер- и гипокоррекции, что послужило стимулом для разработки энергетических технологий коррекции дряблости кожи и морщин, включая лазер, высокочастотный фокусированный ультразвук и радиочастотный ток (RF).

Применение RF-технологии для коррекции дряблости кожи

Применение RF-технологий неуклонно расширяется и набирает популярность с начала 2000-х гг. с последовательным увеличением использования на 10% и более ежегодно.

Цель радиочастотной терапии состоит не в том, чтобы заменить эксцизионные процедуры, а в том, чтобы добиться уплотнения кожи у «проблемных» категорий пациентов, расширяя арсенал пластического хирурга. Стандартные зоны локальных жировых отложений включают в себя подмышечные валики, мягкие ткани, расположенные проксимально к колену, а также супра- и инфраумбиликальную область. Эти области выигрывают от более глубокой коррекции (4000 мкм) для удаления жировой ткани и максимального уплотнения кожи. RF-энергия обеспечивает уплотнение кожи за счет термического нагревания ретикулярной дермы, что вызывает каскад восстановительных реакций, сопряженных с образованием коллагена. Сопротивление тканей электрическому току обусловливает переменный импеданс и образование термической энергии. К примеру, жировая ткань является диэлектриком и характеризуется высоким сопротивлением току (прохождение тока сопряжено с выделением большого количества тепла), а вода ближе всего к чистому проводнику (при прохождении тока выделяется меньше тепла). Образование нового коллагена, эластина и кровеносных сосудов происходит, когда температура поверхности кожи достигает 38–41 °С. В отличие от лазера, RF не зависит от хромофора и имеет лучший профиль безопасности для всех типов кожи с точки зрения риска нарушений пигментации [1].

Применение внутренней и внешней липокоагуляции посредством радиочастотного тока, технология RFAL (разработка компании InMode-Invasix) в виде монотерапии или в комбинации с фракционным лифтингом (аппликаторы Fractora и Morpheus8) позволяет достичь значительного омоложения и лифтинга кожи без длительного реабилитационного периода, послеоперационных рубцов и других нежелательных эффектов открытого эксцизионного лифтинга (см. **таблицу**).

Таблица. Характеристика радиочастотных аппликаторов (InMode-Invasix), используемых для сокращения и уплотнения мягких тканей [2]

Параметры работы и особенности конфигурации	Биологические эффекты	Клинические эффекты
Аппликаторы BodyTite, FaceTite, AccuTite		
Биполярная структура: ▪ внутренний электрод вводится в подкожную жировую ткань на необходимую глубину, покрыт силиконом за исключением 4 мм части, испускающей RF-ток; ▪ внешний электрод скользит вдоль поверхности кожи, соединен в насадке с внутренним электродом и расположен по отношению к нему под углом 90°. ▪ Аппликатор оснащен системами автоматической регулировки и отключения RF-энергии в зависимости от внутренней и внешней температуры, высокого и низкого импеданса, контакта с тканью, а также защитой от скачков температуры. ▪ Внутренняя температура отключения 70 °С, внешняя температура отключения от 38 до 42 °С в зависимости от выраженности дряблости кожи (**рис. 1, 2**)	Испускаемая из внутреннего источника RF-энергия распространяется преимущественно вверх и вниз по вертикальной ФСС в пределах 1 см от внутреннего электрода; температура мягких тканей повышается до 70 °С, происходит коагуляция жировой ткани, сокращение ФСС. Внутренний электрод осуществляет деликатный нагрев сосочкового и ретикулярного слоев дермы и неаблятивное, субнекротическое ремоделирование коллагена	Сокращение жирового слоя, неоколлагеногенез, ремоделирование дермы, повышение тонуса кожи, разглаживание рельефа кожи, коррекция морщин

Таблица. Продолжение

Параметры работы и особенности конфигурации	Биологические эффекты	Клинические эффекты
Аппликатор Fractora		
Фракционное радиочастотное устройство, оснащено положительными микроигольчатыми электродами и двумя расположенными на широком расстоянии отрицательными электродами (**рис. 3–4**) Разновидности рабочих насадок Fractora: ■ 60 микроигл (низкая плотность) и 126 микроигл (высокая плотность), длиной 600 мкм, без покрытия; служат для общего ремоделирования кожи. ■ 24 микроиглы длиной 3000 мкм без покрытия / с силиконовым покрытием для трансдермальной абляции. ■ 24 микроиглы с силиконовым покрытием обеспечивают щадящий эпидермальный нагрев для осуществления селективной глубокой дермальной, тепловой абляции и ремоделирования	Колеблющийся радиочастотный ток течет вниз по острым положительно заряженным иглам, которые проникают в эпидермис и дермальную ткань на разную глубину, в зависимости от выбранного наконечника Fractora и параметров тока. RF-ток вызывает абляцию ткани вокруг каждого кончика иглы. Кратер абляции затем окружается зоной необратимой коагуляции. Зона необратимой коагуляции будет замещена коллагеном, эластином и основным межклеточным веществом, тогда как зона абляции, если она эпидермальная и дермальная по своей природе, будет эпителизирована базальными кератиноцитами и затем восстановлена в течение 42 дней. При протекании тока от вершины абляционного кратера к отрицательно заряженным, широко разнесенным между собой отрицательным электродам происходит неаблятивная щадящая термостимуляция верхних слоев кожи	Уменьшение выраженности морщин, коррекция эластоидных изменений, разглаживание рельефа кожи, уплотнение тканей
Аппликатор Morpheus8		
Радиочастотное устройство, содержит комплекс из 24 игольчатых электродов, покрытых силиконом, за исключением наконечника (**рис. 5–7**). Можно установить глубину пенетрации игольчатых электродов на 2 мм (периокулярная область), 3 мм (лицо) и 4 мм (тело). Количество испускаемой с кончика микроигольчатого электрода RF аблятивной и коагуляционной энергии может быть установлено в пределах 10–62 мДж/микроигла. Фиксированный режим работы (игольчатые электроды остаются в положении выведения), либо цикличный, когда автоматический цикл выведения и ретракции происходит каждые 1–2 с	Кончики положительно заряженных игольчатых электродов без покрытия высвобождают мощную RF-энергию, которая вызывает локальную коагуляцию жировой ткани и ее уплотнение, а также сокращение фибросептальной сети, соединенной с кожей. Сокращение жировой ткани и фибросептальной сети вызывает подтягивание вышележащей кожи. RF-энергия далее течет от кончиков положительно заряженных игольчатых электродов к поверхностным отрицательно заряженным электродам треугольной формы, через которые выступают игольчатые электроды (внизу слева и справа). RF-поток к отрицательно заряженным внешним электродам имеет мягкий, ненекротический характер и неаблятивно уплотняет дерму, обеспечивает неаблятивный, ненекротический и значительный прямой нагрев сосочковой и ретикулярной дермы и кожи, что стимулирует выработку нового коллагена, эластина и межклеточного вещества	Уплотнение мягких тканей и устранение вышележащих морщин, рубцов, неровного рельефа кожи, пор, даже растяжек и рубцов после угревой сыпи

Для наиболее эффективной коррекции дряблости кожи канадский пластический хирург, широко применяющий в своей практике малоинвазивные методики, Стефан Малхолланд (Stephen Mulholland) рекомендует сочетать воздействие RF-энергии «снаружи внутрь» (аппликаторы Fractora/Morpheus8) с воздействием «изнутри кнаружи» при помощи аппликатора BodyTite. Подобная терапевтическая комбинация получила название «сэндвич-лифтинг», в рамках которого BodyTite обеспечивает субдермальное уплотнение, а аппликатор Fractora/Morpheus8 агрессивно воздействует на ретикулярную дерму, вызывая ее ремоделирование [2].

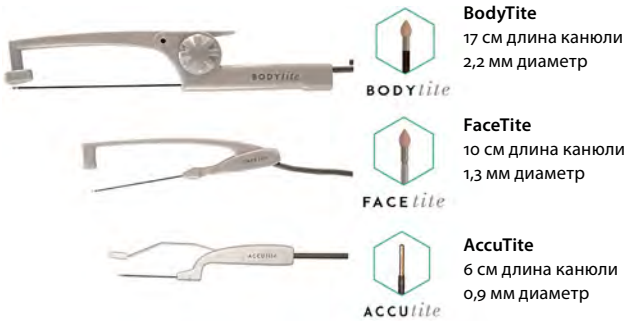

Рис. 1. Семейство насадок RFAL (InMode, Invasix) [2]

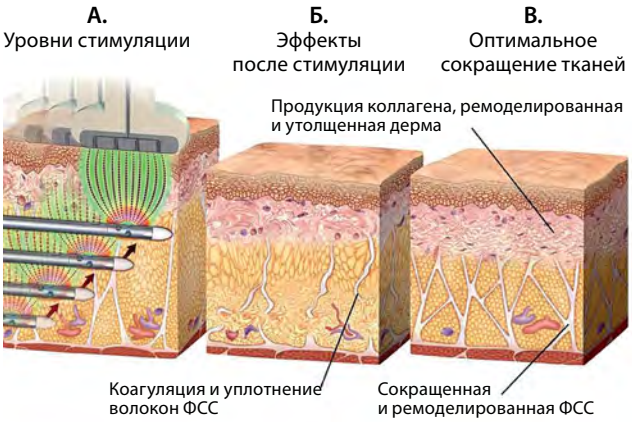

Рис. 2. Многоуровневая последовательная вертикальная стимуляция ФСС посредством BodyTite приводит к существенному объемному сокращению мягких тканей [2]

Рис. 3. Аппликатор Fractora [2]

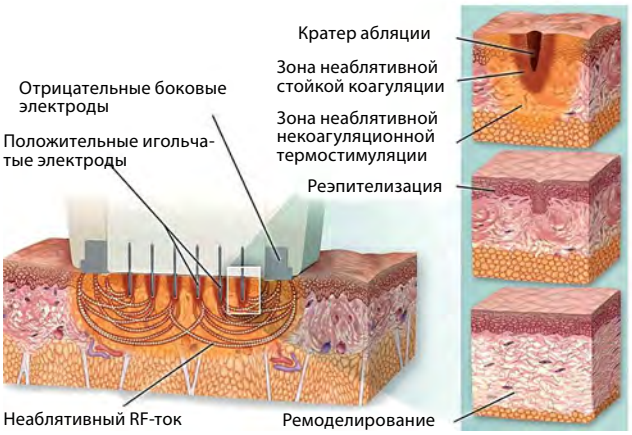

Рис. 4. Механизм действия Fractora [2]

Рис. 5. Аппликатор Morpheus8 [2]

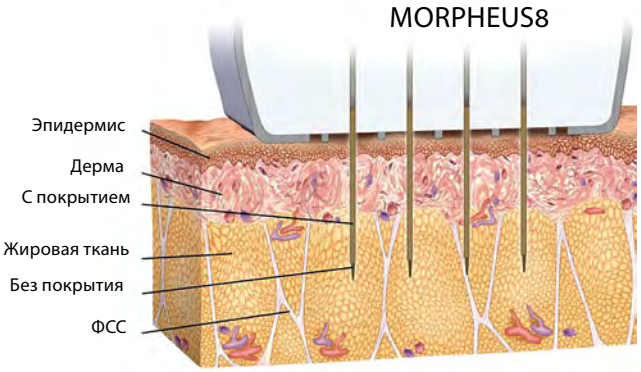

Рис. 6. Morpheus8 вводит положительно заряженные кончики микроигл с силиконовым покрытием через кожу в поверхностную жировую ткань. Кончик каждого микроигольчатого электрода заряжен положительно и испускает мощную RF-энергию, которая нагревает, коагулирует и уплотняет жировую ткань, ФСС и вышележащую кожу. RF-энергия поступает к отрицательно заряженным возвратным электродам в форме ромба на поверхности кожи, обеспечивая более деликатный, ненекротический, неаблятивный нагрев и ремоделирование сосочкового слоя дермы [2]

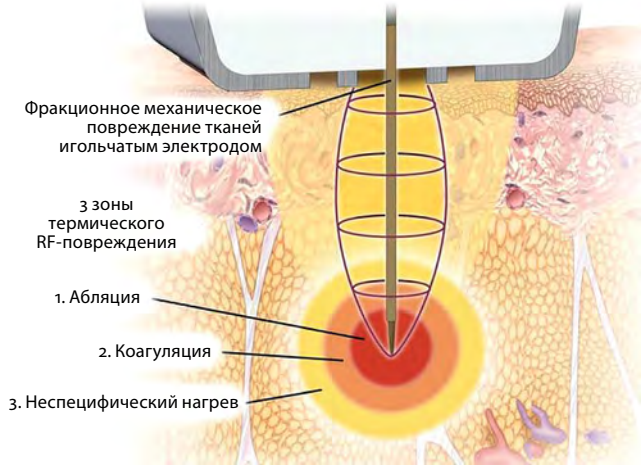

Рис. 7. Реализация термического эффекта Morpheus8 [2]

BodyTite обеспечивает выраженное неэксцизионное сокращение мягких тканей благодаря комбинации внутреннего RF-воздействия, позволяющего добиться объемного сокращения жирового слоя на 34% путем воздействия на вертикальную, косую и горизонтальную ФСС, и деликатного трансэпидермального нагрева сосочкового и ретикулярного слоев дермы, сопровождающегося сокращением тканей на 10% [3]. **При комбинации BodyTite с Morpheus8 или Fractora показатель сокращения мягких тканей может превышать 40%.** Это означает, что многие пациенты со снижением тонуса кожи могут рассчитывать на ранее недоступную неэксцизионную коррекцию.

Примеры клинического применения комбинированного RF-воздействия для коррекции дряблости кожи

ПРЕЖДЕВРЕМЕННОЕ СТАРЕНИЕ ЛИЦА И РЕЦИДИВИРУЮЩАЯ ДРЯБЛОСТЬ КОЖИ ПОСЛЕ ХИРУРГИЧЕСКОГО ЛИФТИНГА

Все чаще молодые пациенты сталкиваются с ранними проявлениями фотостарения лица (к примеру, дряблость кожи нижнечелюстной линии и шеи), не являющимися показанием к эксцизионной коррекции. Одновременно существует большая группа пациентов, которые уже прошли хирургический лифтинг и беспокоятся о возобновлении проявлений дряблости кожи. Эти группы являются идеальными кандидатами для RF-обработки, надежно и безопасно обеспечивающей уплотнение кожи и субдермальное ремоделирование жировой ткани.

Согласно личному практическому опыту Dayan и соавт., пациенты лучше всего реагируют на комбинацию процедур BodyTite и Morpheus8. Учеными было обследовано 247 пациентов (224 женщины, 23 мужчины; средний возраст 55 лет; диапазон 26–67 лет), проходящих подобную комбинированную радиочастотную терапию по поводу дряблости кожи шеи и подбородка [1]. Их средний балл по классификации Baker Face Neck Classification для возрастных изменений лица и шеи до лечения составлял 3,1. Объективное улучшение после лечения составило 1,4 балла, и 93% пациентов указали, что они довольны своими результатами и снова пройдут процедуру. Негативные состояния включали стойкий отек на протяжение 6 нед (4,8%, 12/247), уплотнение зоны коррекции > 12 нед (3,2%, 8/247) и нейропраксию (1,2%, 3/247), которые разрешились самостоятельно без дополнительного вмешательства (**рис. 8**).

Рис. 8. (А) Предоперационная клиническая картина у 55-летней женщины с дряблостью кожи подподбородочной и нижнечелюстной области. (Б) Клиническая картина через 6 мес после радиочастотного микронидлинга [1]

В качестве примерного алгоритма проведения комбинированной процедуры коррекции дряблости кожи подподбородочной зоны, латеральной и передней поверхности шеи и области яремной вырезки можно привести **протокол сочетанной обработки биполярным RF-аппликатором BodyTite и фракционным RF-аппликатором Fractora согласно Mulholland** [2].

1. **Разметка зоны коррекции, осуществление тумесцентной анестезии** 0,5% раствором лидокаина с добавлением адреналина из расчета 0,1 мл/100 мл общего раствора, создание канала доступа.
2. **Обработка биполярным аппликатором BodyTite:**

- установка параметров конечных точек обработки (внутренняя температура 55–70 °С, эпидермальная температура 36–38 °С, если у пациента достаточно благоприятный тонус кожи, 38,5 °С — при умеренной дряблости кожи, 38–39 °С — для кожи с выраженной дряблостью);
- процедуру начинают с обработки глубокой штампующей техникой, внутренний электрод вводится на максимальную глубину поднижнечелюстной жировой ткани (но выше платизмы), согласно полученным методом щипка измерениям, штампование производится веерообразно с перекрытием зон для обеспечения полного охвата глубокой ФСС, коагуляции жировой ткани, малых венул и артериол;
- по достижении внутренней температурной конечной точки и завершении полной последовательной вертикальной обработки штампующей техникой приступают к технике медленного перемещения до внешней температурной конечной точки 38–39 °С для дополнительного сокращения мягких тканей и ремоделирования дермы.

3. **Аспирация шейной и подподбородочной жировой ткани.**
4. **Обработка фракционным аппликатором Fractora:** наконечник с 24 микроиглами применяется во всех зонах, обработанных с помощью BodyTite, в зависимости от эстетических характеристик кожи шеи после завершения обработки наконечником с 24 микроиглами возможно продолжить обработку кожи наконечником Fractora с 60 микроиглами без покрытия. Наконечник с 60 микроиглами идеально подходит для коррекции поверхностных морщин и улучшения текстуры кожи, в то время как приоритетный эффект наконечника с 24 микроиглами заключается в значительном глубоком сокращении сосочкового и ретикулярного слоев дермы после процедур BodyTite (**рис. 9, 10**).
5. **Послеоперационный уход.**

Рис. 9. Обработка латеральной поверхности шеи насадкой BodyTite [2]

Рис. 10. Насадки Fractora с 24 микроиглами с покрытием (слева) и 60 микроиглами без покрытия (справа) обычно используются сразу после глубокой или поверхностной обработки BodyTite для достижения максимального термического уплотнения кожи [2]

БРАХИОПЛАСТИКА

Согласно базе данных Американского общества эстетической пластической хирургии, за 2017 г. было выполнено около 18 000 процедур хирургического лифтинга области плеч, что на 20,1% больше, чем в предыдущем году [4]. Несмотря на рост востребованности процедуры, брахиопластика часто осложняется плохим рубцеванием, расслоением, серомой и инфекцией. Хирургическая коррекция локальных жировых отложений проксимальнее локтя, а также на латеральной поверхности грудной клетки представляет собой непростую цель и зачастую осложняется деформацией контура. Эту проблему попытались решить с помощью поверхностного нагрева посредством ультразвукового или лазерного воздействия. Тем не менее для перечисленных методов характерно неравномерное уплотнение тканей и высокий риск деформации контура.

Theodorou и соавт. исследовали клиническую эффективность липокоагуляции посредством радиочастотного тока (RFAL) в области плеча у 40 пациентов [5]. Согласно объективной оценке пластического хирурга, достигнутое сокращение мягких тканей можно было охарактеризовать как «хорошее» и «превосходное» у большинства пациентов. В этой группе наблюдалось минимальное количество осложнений (1 серома, разрешенная посредством аспирации, и 1 ожог). В соответствии с клиническим опытом авторов, применение фракционной RF-обработки в дополнение к RFAL усиливает эффект сокращения мягких тканей, а также расширяет возможности коррекции сложных областей, к примеру локальных жировых отложений проксимальнее локтя или в месте соединения руки / подмышечной впадины (**рис. 11**).

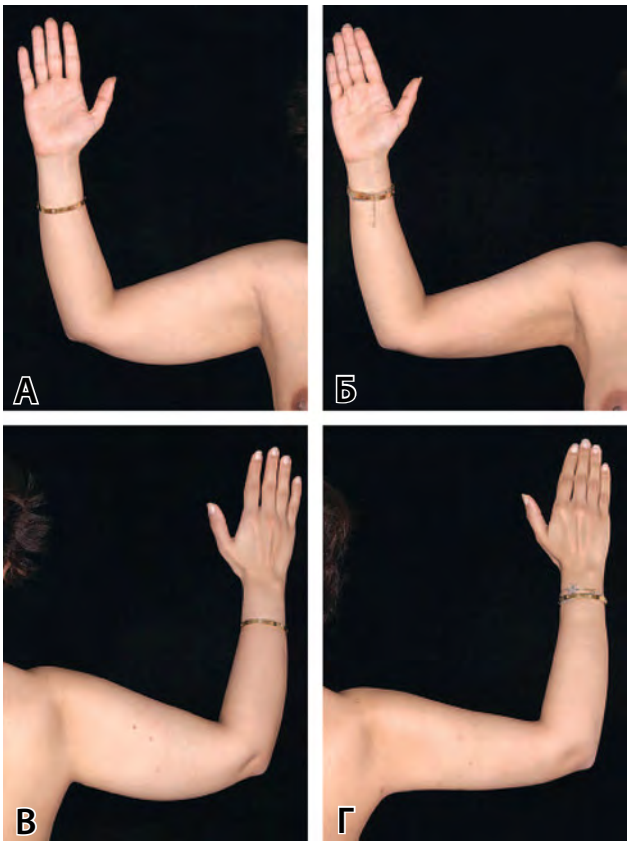

Рис. 11. RFAL-уплотнение мягких тканей плеч у 40-летней женщины; исходное состояние, передняя поверхность (А) и задняя поверхность (В); клиническая динамика через 12 мес после RF-липокоагуляции и аспирации 700 мл с RF-мощностью 35 Вт, максимальной температурой 38 °С и общим количеством поставленной энергии 20,3 кДж, передняя поверхность (Б) и задняя поверхность (Г) [5]

Практические рекомендации по процедуре уплотнения и сокращения мягких тканей в области плеч при помощи сочетанной обработки биполярным RF-аппликатором BodyTite и фракционным RF-аппликатором Fractora согласно Mulholland [2]:

1. Подкожная клетчатка инфильтрируется раствором Кляйна двойной концентрации.
2. Игла 16G используется для создания доступа к подкожно-жировой клетчатке.
3. Далее приступают к последовательной обработке RFAL тканей в вертикальном направлении, следуя технике штампования, до достижения конечного внутреннего температурного показателя 70 °С. По завершении техники глубокого штампования приступают к технике плавного перемещения с внешней температурной конечной точкой 38–39 °С.

4. В последующем зону коррекции обрабатывают насадкой Fractora с 24 микроиглами серией из 3–4 импульсов за 3–4 прохода, затем насадкой с 60 микроиглами за 2 прохода единичными импульсами.
5. При наличии избыточной жировой ткани по внутренней поверхности плеча производят аспирацию тупой полой канюлей диаметром 2,0–2,4 мм по окончании процедуры RFAL.

ЗОНЫ ЛОКАЛЬНОЙ ДРЯБЛОСТИ КОЖИ И ИЗБЫТОЧНЫХ ЖИРОВЫХ ОТЛОЖЕНИЙ

Проблемные зоны локальных жировых отложений включают в себя подмышечный хвост молочной железы, гинекомастию у мужчин, мягкие ткани, расположенные проксимальнее колена, а также супра/инфраумбиликальную область. Эти области особенно плохо поддаются коррекции у пациентов со сниженной эластичностью кожи, которые не готовы прибегнуть к пластической операции, но в то же время не могут достичь желаемых результатов посредством классической липосакции. Большое количество этих «промежуточных» пациентов представляет собой пробел в лечении, который может быть восполнен комбинированным применением биполярной RFAL-технологии и фракционного RF-микронидлинга, которые позволяют произвести глубокое удаление жировой ткани (4000 мкм), а также для максимального уплотнения кожи (**рис. 12, 13**).

Рис. 12. Женщина в возрасте 44 лет: (А) исходное состояние, (Б) клиническая картина через 6 мес после обработки кожных «валиков» в области спины посредством RFAL и RF-микронидлинга [1]

Рис. 13. Женщина в возрасте 47 лет с дряблостью кожи живота. (А) исходное состояние; (Б) через 6 мес после биполярной RFAL-обработки и RF-микронидлинга супра/инфраумбиликальной области. Существенным преимуществом RF-обработки является коррекция дряблости кожи, недостижимая посредством традиционной липосакции [1]

Практические рекомендации по уплотнению и сокращению мягких тканей в супра/инфраумбиликальной области при помощи сочетанной обработки биполярным RF-аппликатором BodyTite и фракционным RF-аппликатором Fractora согласно Mulholland [2]:

1. Разметку дряблой кожи и жировых отложений в надпупочной области осуществляют в положении стоя.
2. Выбор параметров воздействия: внутренняя температурная конечная точка 70 °C, внешняя температурная конечная точка 39 °C.
3. Перед операцией методом щипка определяют глубину и количество уровней обработки жирового слоя.

4. Выполняется глубокая средняя и поверхностная вертикальная техника штампования с последующим переходом на технику медленного перемещения.
5. Небольшое количество жира может быть аспирировано после достижения температурных конечных точек с использованием канюли с тупым концом диаметром 2,4–3,0 мм.
6. По достижении температурных конечных точек можно произвести обработку наконечником с 24 микроиглами серией из 3–4 импульсов за 3–4 прохода, затем наконечником с 60 микроиглами за 2 прохода единичными импульсами для усиления сокращения тканей.
7. Компрессионное белье носят в течение 6 нед, можно также подумать об использовании закрытой дренажной техники в течение 5–7 дней.

Заключение

Радиочастотная технология стала эффективным методом для безопасного уплотнения кожи и уменьшения жировой ткани. В особенности комбинированное применение RFAL-аппликаторов и фракционных аппликаторов Morpheus8 и Fractora актуально в отношении проблемных категорий пациентов, не являющихся оптимальными кандидатами для пластической операции.

RF-энергия позволяет не только деликатно сократить умеренные объемы нежелательных жировых отложений с сохранением ровного контура, но и достичь долговременного уплотнения кожи за счет ремоделирования дермы и неоколлагеногенеза, что существенно расширяет врачебные возможности и позволяет найти индивидуальный подход к каждому пациенту.

Литература

1. **Dayan E., Chia C., Burns A.J., Theodorou S.** Adjustable Depth Fractional Radiofrequency Combined with Bipolar Radiofrequency: A Minimally Invasive Combination Treatment for Skin Laxity. Aesthet Surg J 2019; 39: 112–119.
2. **Малхолланд С.** BodyTite. RF-технологии в эстетической медицине. М.: ИД «Косметика и медицина», 2020.
3. **Duncan D.I.** Improving Outcomes in upper arm liposuction: Adding radiofrequency-assisted liposuction to induce skin contraction. Aesth Surg J 2012; 32(1): 84–95.
4. Cosmetic Surgery National Data Bank Statistics. Aesthet Surg J 2018; 38: 1–24.
5. **Theodorou S., Chia C.** Radiofrequency-assisted Liposuction for Arm Contouring: Technique under Local Anesthesia. Plast Reconstr Surg Glob Open 2013; 1(5): 37.

Абрамов Е.А.

Последние достижения в сфере интимного омоложения: насадки FormaV и FractoraV

В настоящее время для интимного омоложения начали активно использоваться безоперационные методы воздействия и, в частности, аппаратные технологии. В статье представлено одно из наиболее перспективных направлений аппаратного интимного омоложения — RF-воздействие. Подробно рассмотрены общие принципы работы RF-устройств, а также описаны возможности современных RF-аппаратов для комплексного интимного омоложения на примере насадок FormaV и FractoraV.

Ключевые слова: интимное омоложение, вагинальное омоложение, интимное RF-омоложение

Абрамов Егор Андреевич

Пластический хирург, дерматолог, косметолог, медицинский советник ФГУП НПО МИКОРОГЕН Минздрава России, Екатеринбург

Усовершенствование технологий аппаратного омоложения позволило расширить сферу их применения. Так, в последние годы большую популярность получило использование аппаратных методов для решения проблем женской половой сферы — для так называемого интимного омоложения. Среди прочих видов воздействия особый интерес представляют RF-технологии — благодаря комфорту выполнения таких деликатных процедур, отсутствию длительного реабилитационного периода и низкому риску нежелательных побочных явлений. Более того, современные аппараты оснащены функцией контролируемого воздействия, позволяющей выполнять высокоэффективные и в то же время безопасные процедуры.

Рассмотрим, как работают такие устройства, на примере представителя последнего поколения RF-технологий для комплексного интимного омоложения — насадок FormaV и FractoraV (разработка компании Invasix, Израиль).

Общий принцип работы RF-устройств

RF-воздействие — это нагревание тканей с помощью переменного электрического тока, частота колебаний которого совпадает с частотой колебаний электромагнитных волн радиодиапазона — от 30 кГц до 3000 ГГц (поэтому метод и получил свое название — от англ. Radio Frequency, RF) [1].

ТЕХНОЛОГИЯ RF-ВОЗДЕЙСТВИЯ

Все насадки для RF-воздействия имеют электроды, на которые подается напряжение. При контакте с кожей или слизистыми оболочками биологические

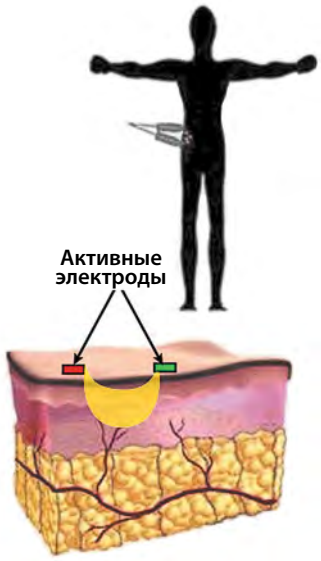

Рис. 1. Биполярное воздействие

ткани, расположенные между электродами, выполняют функцию токопроводящей среды — между электродами замыкается электрическая цепь, и ток через ткани течет от одного электрода к другому. Ток хорошо проходит по структурам, в которых много воды (с растворенными в ней электролитами), но чем воды меньше, тем больше структура «сопротивляется» прохождению тока и нагревается [2].

Современные RF-технологии основаны на использовании **биполярного воздействия** — наличии как минимум двух активных электродов, между которыми идет электрический ток (**рис. 1**). Глубина нагревания тканей в случае поверхностного неинвазивного биполярного воздействия зависит от расстояния между электродами и приблизительно соответствует половине этого расстояния. Работа **мультиполярных RF-устройств**, содержащих большое количество электродов в насадке, также основана на принципе биполярного воздействия — в ходе работы происходит поочередная активация различных пар электродов [3].

Еще одним вариантом RF-технологии является **фракционный RF-микронидлинг** (или микроигольчатый RF). В аппаратах для RF-микронидлинга электроды выполнены в виде иголочек, которые вводятся в кожу. По сути это то же биполярное воздействие, однако введение электродов в кожу позволяет избежать перегрева рогового слоя (который содержит мало воды и сильно нагревается при поверхностном воздействии) и обеспечить более интенсивное и глубокое прогревание тканей, чем в случае поверхностной RF-обработки (**рис. 2**) [4].

БИОЛОГИЧЕСКИЕ ЭФФЕКТЫ RF-ВОЗДЕЙСТВИЯ

Главной «мишенью» RF-омоложения служат коллагеновые волокна, содержащие относительно небольшое количество воды. При длительном воздействии температуры 40–42 °C в коллагеновых волокнах происходят определенные модификации, которые в итоге приводят к их сжатию, утолщению и переориентации. Также повышение температуры оказывает стимулирующее влияние на фибро-

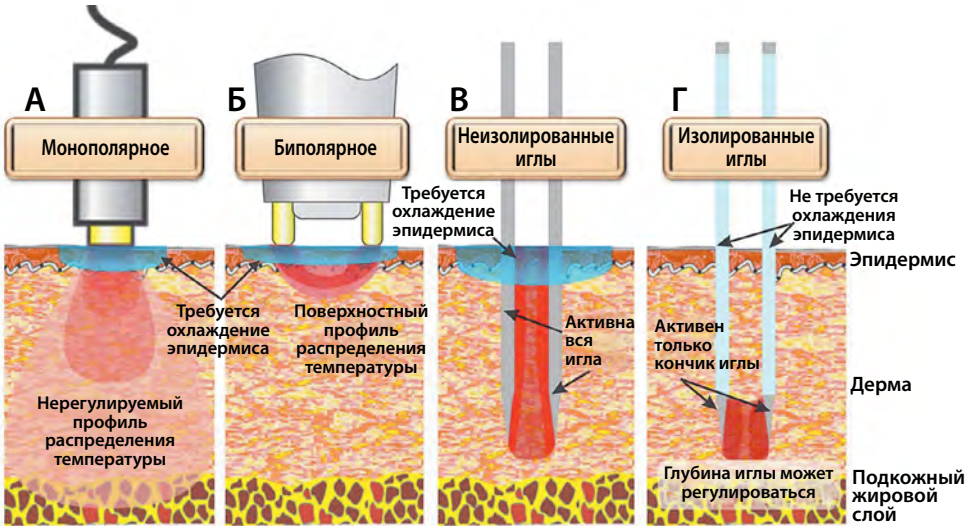

Рис. 2. Виды RF-технологий

бласты — запускает неоколлагенез и усиливает продукцию компонентов внеклеточного матрикса в целом. Показано, что через 2 нед после RF-воздействия в коже увеличивается содержание коллагена (кроме того, его волокна становятся более толстыми и прочными), эластина и мукополисахаридов [5].

Фракционная микроигольчатая RF-технология позволяет нагревать ткани до более высоких температур (65–75 °C), что обусловливает мгновенную контракцию коллагеновых волокон [6]. Так, в области повреждений формируются зоны абляции, коагуляции и сублетального нагрева, а вокруг этих зон остаются неповрежденные структуры с регенераторным потенциалом, обеспечивающие быстрое заживление и ремоделирование тканей (неоколлагеногенез, неоэластогенез и ремоделирование дермы в целом) [7].

Эффекты после процедур делятся на **первичные (мгновенные)** — лифтинг тканей за счет контракции коллагена и **вторичные (отсроченные)**, связанные с обновлением эпидермиса, неоколлагеногенезом и перестройкой дермального каркаса. Последние становятся явными через 1–2 мес после процедуры и сохраняются длительное время.

СОВРЕМЕННЫЕ RF-УСТРОЙСТВА ПОЗВОЛЯЮТ ПРОВОДИТЬ НАГРЕВ ТКАНЕЙ НА ЗАДАННОЙ ГЛУБИНЕ ДО ЖЕЛАЕМОЙ ТЕМПЕРАТУРЫ. ЭТО СТАЛО ВОЗМОЖНЫМ БЛАГОДАРЯ ПОДБОРУ ОПТИМАЛЬНОЙ ЧАСТОТЫ ПЕРЕМЕННОГО ТОКА РАДИОЧАСТОТНОГО ДИАПАЗОНА, РАЗМЕРОВ И ФОРМЫ ЭЛЕКТРОДОВ, РАССТОЯНИЯ МЕЖДУ НИМИ И ВРЕМЕНИ ВОЗДЕЙСТВИЯ.

Комплексное интимное RF-омоложение с насадками FormaV и FractoraV

Интимное омоложение — это комплекс процедур, направленных на коррекцию физиологических и эстетических проблем наружных и внутренних половых органов. Эти проблемы могут быть обусловлены как возрастными изменениями (в том числе возрастным снижением уровня эстрогенов), так и предшествующей родовой деятельностью с травмами родовых путей и формированием рубцов, а также заболеваниями урогенитального тракта.

Насадки FormaV и FractoraV используют возможности поверхностного биполярного воздействия и RF-микронидлинга и позволяют проводить процедуры как внутреннего, так и наружного интимного омоложения.

FormaV

Насадка FormaV оснащена сменным одноразовым наконечником с тремя активными электродами (**рис. 3**). Удлиненная форма основания позволяет проводить внутривлагалищные манипуляции, а также обработку наружных половых органов (в том числе клитора). Сантиметровая шкала, нанесенная на поверхность насадки, обеспечивает контроль глубины введения электродов (нумерация разметки начинается с 3 см с учетом размера головки электрода).

Уникальной разработкой компании Invasix является встроенный температурный датчик для наблюдения за температурой кожи и слизистых на всем протяжении обработки, что гарантирует безопасность процедур. С помощью специального программного обеспечения перед началом процедур выставляется предельная температура нагрева,

Рис. 3. Насадка FormaV со сменным наконечником

Рис. 4. До (слева) и после одной процедуры (справа) комплексного интимного омоложения с помощью насадки FormaV (фото из личных архивов Абрамова Е.А.)

Рис. 5. Результаты процедур комплексного интимного омоложения с помощью насадки FormaV: до (слева) и после двух сеансов (справа)

максимум которой составляет 42 °С. При достижении предельного значения генерация RF-тока автоматически прекращается, что позволяет избежать перегрева и ожогов. Таким образом, в ходе сеанса температура постоянно поддерживается на заданном уровне без пиков и охлаждения, обеспечивая максимально равномерное воздействие и значимые клинические результаты (**рис. 4**). На данный момент это первое и единственное устройство, обладающее одновременно возможностью мониторинга температуры и программируемым контролем ее поддержания на оптимальном уровне за счет автоматического включения/выключения подачи RF-напряжения на электроды.

В зависимости от целей процедур возможен выбор различных уровней энергии воздействия, который можно постепенно увеличивать с учетом чувствительности пациента. Кроме того, можно настроить подачу RF-тока в виде единичного импульса длительностью 30 с или непрерывную подачу в режиме повторений.

Для обеспечения гладкого скольжения по тканям на насадку наносится специальный гель на водной основе. Он предварительно прогревается до температуры тела путем RF-воздействия в течение нескольких секунд, что обеспечивает комфорт при введении насадки во влагалище. Обработка стенок влагалища происходит по специальному алгоритму, обеспечивающему равномерное прогревание на 360°.

При установке порогового значения температуры в 42 °С обработка одной зоны занимает 10–15 мин. Если значение пороговой температуры ниже 41 °С, необходимо поддерживать заданную степень прогревания в течение более 15 мин в каждой обрабатываемой зоне.

Число процедур зависит от индивидуальных особенностей пациента и обычно составляет 2–3 сеанса (еженедельно), но может варьировать в зависимости от ответной реакции пациента (**рис. 5**). Применяя более длительное воздействие (до 30 мин), можно уменьшить число процедур до 1–2, но это будет зависеть от индивидуальной чувствительности пациента и реакций его организма.

FractoraV

Насадка FractoraV является представителем фракционных RF-технологий, а именно RF-микронидлинга, и используется для омоложения наружных половых органов (**рис. 6**). Поскольку электроды поставляют энергию непосредственно в ткани, то возможно использовать более высокие уровни энергии, обеспечивая абляцию эпидермиса и дермы.

Всего на поверхности насадки расположено 24 электрода, которые могут быть представлены в двух вариантах (**рис. 7**):

- без покрытия — обеспечивают прогревание на всю глубину кожи;
- с покрытием (изолированное основание) — обеспечивают прогревание только глубоких слоев дермы и субдермальных областей.

Глубина абляции составляет 3 мм, глубина прогрева может достигать 5 мм (**рис. 8**). Также возможно регулировать уровень энергии воздействия.

Преимущество фракционного RF-микронидлинга FractoraV по сравнению с фракционными аблятивными лазерами заключается в том, что такое воздействие обусловливает меньшее повреждение эпидермиса (в случае игл с покрыти-

Рис. 6. Фракционная насадка FractoraV

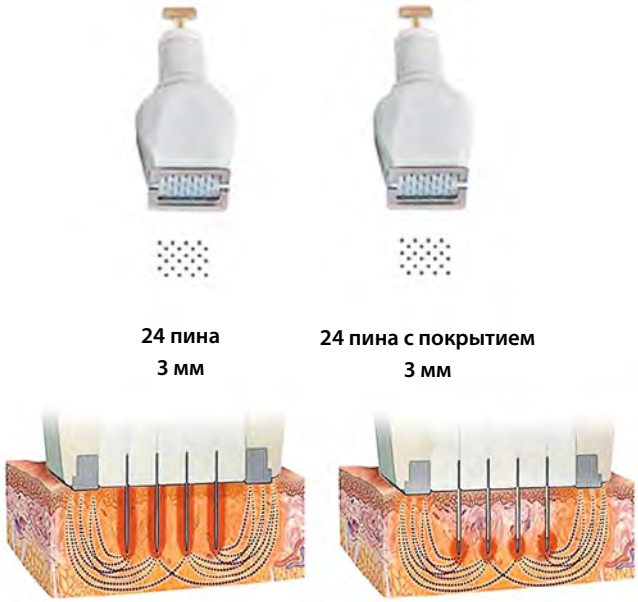

Рис. 7. Электроды насадки FractoraV — с покрытием (слева) и без покрытия (справа)

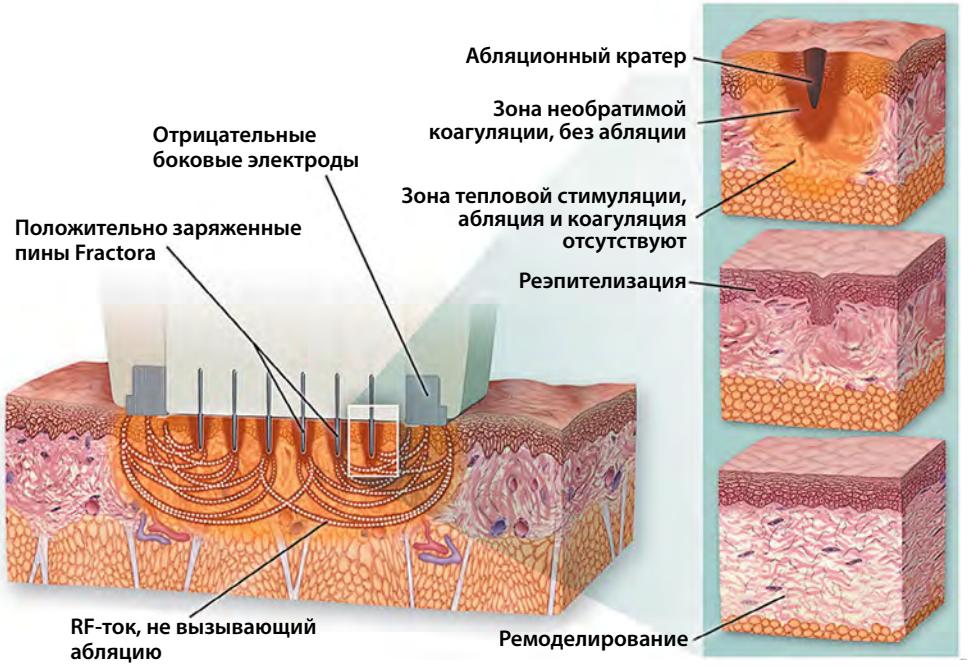

Рис. 8. Принцип работы FractoraV

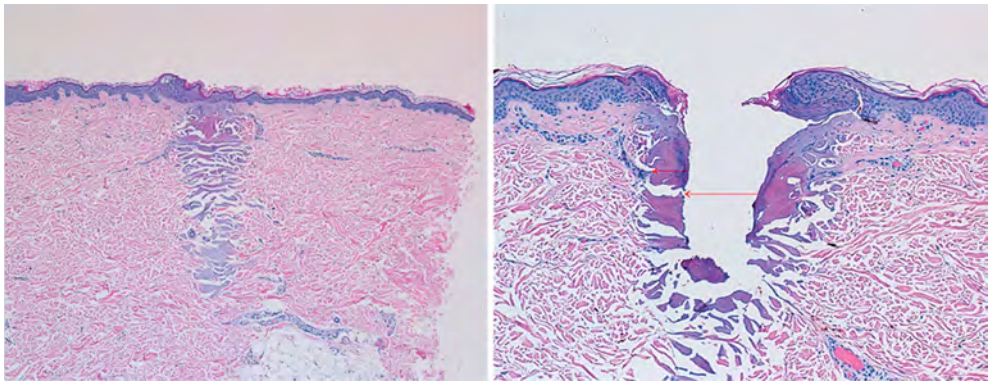

Рис. 9. Гистологические изменения при обработке тканей с помощью электродов FractoraV с покрытием (слева) и без покрытия (справа)

ем оно обусловлено только механическим повреждением) и, следовательно, характеризуется меньшим риском нежелательных побочных эффектов (**рис. 9**). Кроме того, с помощью FractoraV можно проводить процедуры на коже любого типа. Это особенно актуально для наружных половых органов, поскольку кожа на них зачастую гиперпигментирована.

В общем случае для получения значимых результатов достаточно одной процедуры, однако конкретное их количество определяется индивидуально с учетом состояния пациента, а также переносимости воздействия. Сразу после процедуры может наблюдаться преходящая эритема и отечность, которые быстро исчезают. Также в области внедрения электродов в кожу образуются корочки, которые естественным образом отшелушиваются спустя несколько дней.

Показания для использования FormaV и FractoraV

Таким образом, насадки FormaV и FractoraV могут использоваться для решения следующих женских проблем:

- снижение эластичности и упругости слизистой оболочки влагалища;
- сухость (ксероз) и атрофия (крауроз) вульвы;
- растяжение и птоз стенок влагалища (синдром вагинальной релаксации);
- ухудшение кровообращения;
- непроизвольное мочеиспускание, обусловленное гиперподвижностью уретры;
- стрессовое недержание мочи;
- потеря эластичности и дряблость наружных половых органов;
- снижение сексуальной чувствительности или отсутствие оргазма;
- субъективное недовольство внешним видом наружных половых органов.

Заключение

Возможности аппаратной косметологии и, в частности, RF-технологий постоянно дорабатываются и расширяются. Если еще некоторое время назад

у специалистов возникали вопросы к безопасности RF-устройств (вспомним первое поколение монополярного Thermage с его всем известными осложнениями), то на сегодняшний день использование RF-технологий даже в такой деликатной области, как интимное омоложение, является высокоэффективным, комфортным, с низким риском нежелательных побочных явлений и не требующим длительного реабилитационного периода. Представителем таких технологий последнего поколения являются насадки FractoraV и FormaV, позволяющие проводить комплексное интимное омоложение с высокой степенью эффективности и безопасности процедур.

Более того, имеющаяся тенденция показывает, что в будущем степень контроля воздействия будет увеличиваться, а значит, будет увеличиваться и прогнозируемость результатов.

Литература

1. **Gold M.H.** Tissue tightening — a hot topic utilizing deep dermal heating. J Drugs Dermatol 2007: 6(12); 1238–1242.
2. **De Araújo A.R., Soares V.P.C., da Silva F.S., Moreira T. da S.** Radiofrequency for the treatment of skin laxity: myth or truth. An Bras Dermatol 2015; 90(5): 707–721.
3. **Montesi G., Calvieri S., Balzani A., Gold M.H.** Bipolar radiofrequency in the treatment of dermatologic imperfections: clinicopathological and immunohistochemical aspects. J Drugs Dermatol 2007; 6(9): 890–896.
4. **Hruza G., Taub A.F., Collier S.L., Mulholland S.R.** Skin rejuvenation and wrinkle reduction using a fractional radiofrequency system. J Drugs Dermatol 2009; 8(3): 259–265.
5. **Zelickson B.D., Kist D., Bernstein E., et al.** Histological and ultrastructural evaluation of the effects of a radiofrequency-based nonablative dermal remodeling device: a pilot study. Arch Dermatol 2004; 140(2): 204–209.
6. **Vangsness C.T. Jr., Mitchell W. 3rd, Nimni M., et al.** Collagen shortening. An experimental approach with heat. Clin Orthop Relat Res 1997; 337: 267–271.
7. **Hantash B.M., Ubeid A.A., Chang H., et al.** Bipolar fractional radiofrequency treatment induces neoelastogenesis and neocollagenesis. Lasers Surg Med 2009; 41(1): 1–9.

Малхолланд С.

Неэксцизионная RF-коррекция возрастных изменений периорбитальной области: комплексный подход от BodyTite

Биологические эффекты радиочастотного тока могут быть эффективно использованы для сокращения мягких тканей и ремоделирования дермы. В статье рассмотрены клинические возможности липокоагуляции посредством радиочастотного тока RFAL и фракционного радиочастотного лифтинга (платформа BodyTite, Invasix) для неэксцизионной блефаропластики и коррекции малярных мешков, а также комбинированный подход к терапии возрастных изменений периорбитальной области.

Ключевые слова: радиочастотный ток, неэксцизионная блефаропластика, малярные мешки, BodyTite, RFAL, FaceTite, Fractora

Малхолланд Стивен

M.D., пластический и реконструктивный хирург, сертифицированный Королевским колледжем врачей и хирургов Канады и Американским советом пластической хирургии, Торонто, Канада

Согласно исследованиям Американской ассоциации эстетической пластической хирургии, за последние 5–8 лет наблюдается ежегодный прирост востребованности технологии неэксцизионного уплотнения кожи и основанных на ее применении процедур на 30–40%, в то же время уровень востребованности хирургического лифтинга кожи лица остается относительно постоянным. Применение внутренней и внешней липокоагуляции посредством радиочастотного тока, технология RFAL (BodyTite, Invasix) в виде монотерапии или в комбинации с фракционным лифтингом (Fractora/BodyTite, Invasix) позволяет достичь значительного омоложения и лифтинга кожи лица без длительного реабилитационного периода, послеоперационных рубцов и других побочных эффектов открытого эксцизионного лифтинга [1].

Как это работает

Аббревиатура RFAL включает два определения: липокоагуляция под действием радиочастотного тока и/или липосакция под действием радиочастотного тока. Основной действующей силой RFAL является переменный электрический ток с рабочей частотой 1 млн Гц/с. Переменный характер изменения тока лежит в основе индукции микроосцилляций молекул тканей, через которые проходит RF-ток. Микромолекулярные движения и микроосцилляции приводят к нагреву тканей — главному терапевтическому эффекту радиочастотной энергии [1, 2].

Существует четыре основных типа радиочастотных термических эффектов, которые компания Invasix использует в своих эстетических рабочих платформах BodyTite для контролируемого RF-повреждения тканей и биологических систем:

1) **RF-абляция** поверхностного ретикулярного и сосочкового слоев дермы с целью их ремоделирования;
2) **RF-коагуляция** мягких тканей, включая жировую, сосудистую и фиброзную;
3) **RF субнекротический, неаблятивный нагрев** матрикса дермы, неаблятивная деликатная коагуляция коллагена, ведущие к ремоделированию дермы;
4) **RF-электропорация** клеточных мембран.

Доктор Майкл Крейндель с группой инженеров разработали ряд запатентованных высокотехнологичных насадок, подключаемых к многофункциональной рабочей платформе BodyTite, которые позволяют осуществлять RF-липолиз и термостимуляцию ретикулярного и сосочкового слоев дермы (**рис. 1**). Внутренний электрод двигается назад и кнаружи на разной глубине, которую выбирает сам специалист, в то время как внешний электрод скользит вдоль поверхности кожи. Внутренний электрод осуществляет коагуляцию и сокращение объема мягких тканей, а наружный электрод вызывает неаблятивный нагрев и уплотнение дермы. Для ослабления трения и улучшения скольжения наружного электрода вдоль поверхности на эпидермис наносится стерильный гель, используемый при ультразвуковых исследованиях. Меньший по размеру внутренний электрод создает более высокий коагуляционный индекс в окружающих его тканях и температуры, относящиеся к коагуляционному и аблятивному диапазону (65–90 °C), в результате происходит быстрое и долговременное разрушение фибросептальной сети (ФСС), вызывающее объемное сокращение мягких тканей. Рабочая площадь внешнего электрода намного больше внутреннего, и это позволяет более деликатно воздействовать на поверхность эпидермиса меньшей плотностью энергии, нагревая ткань до 39–42 °C, что приводит к деликатному трансэпидермальному ремоделированию сосочковой и ретикулярной дермы.

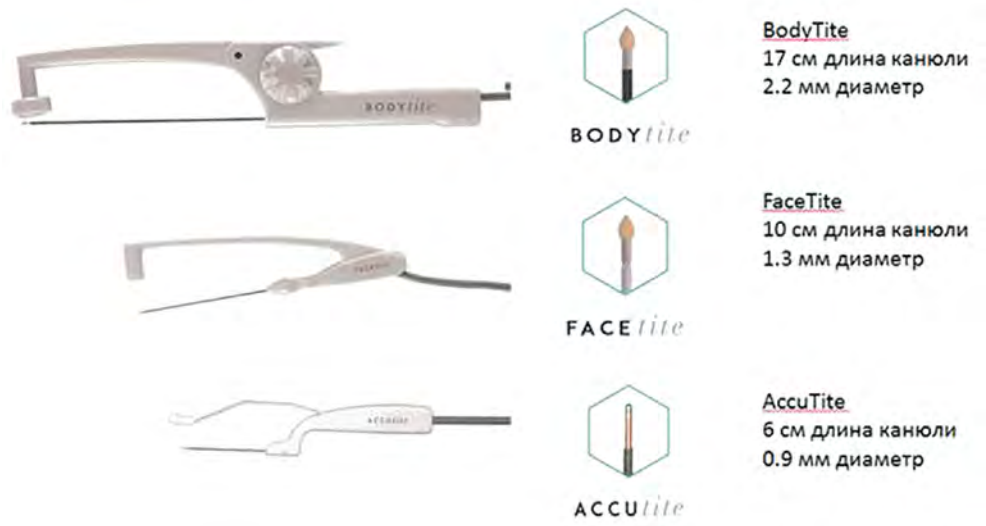

Рис. 1. Семейство насадок RFAL (InMode, Invasix)

RFAL-ТЕХНОЛОГИЯ ОБЕСПЕЧИВАЕТ ВЫРАЖЕННОЕ НЕЭКСЦИЗИОННОЕ СОКРАЩЕНИЕ МЯГКИХ ТКАНЕЙ БЛАГОДАРЯ КОМБИНАЦИИ ВНУТРЕННЕЙ RFAL, ПОЗВОЛЯЮЩЕЙ ДОБИТЬСЯ ОБЪЕМНОГО СОКРАЩЕНИЯ ЖИРОВОГО СЛОЯ НА 33–43% ПУТЕМ ВОЗДЕЙСТВИЯ НА ВЕРТИКАЛЬНУЮ, КОСУЮ И ГОРИЗОНТАЛЬНУЮ ФИБРОСЕПТАЛЬНУЮ СЕТЬ И ДЕЛИКАТНОГО ТРАНСЭПИДЕРМАЛЬНОГО НАГРЕВА СОСОЧКОВОГО И РЕТИКУЛЯРНОГО СЛОЕВ ДЕРМЫ, СОПРОВОЖДАЮЩЕГОСЯ СОКРАЩЕНИЕМ ТКАНЕЙ НА 10% [3].

Благодаря биполярной конфигурации становится возможным **ограничение термического воздействия**: электрический ток течет между внутренним и внешним электродом, не нагревая ткани, расположенные под внутренним электродом, что позволяет защитить лицевые нервы в зоне коррекции от термического повреждения.

Удовлетворительный профиль безопасности обеспечивается благодаря ряду технических средств, являющихся частью системы обратной связи: при достижении определенных значений анализируемых показателей (конечных точек) происходит отключение подачи RF-тока. Насадки RFAL BodyTite, FaceTite и AccuTite оснащены следующими автоматизированными регуляторами подачи тока: система контроля внутренней температуры, система контроля внешней температуры, контроль контакта внешнего электрода с поверхностью кожи, система контроля высокого и низкого сопротивления тканей прохождению RF-тока (высокий/низкий импеданс), система защиты от скачков температуры (TSP) (**рис. 2**).

Термостимуляция и сокращение тканей посредством насадок RFAL выполняется на нескольких уровнях в зависимости от толщины подкожно-жирового слоя. Необходимо придерживаться нижеследующих техник обработки.

ТЕХНИКА ГЛУБОКОГО ШТАМПОВАНИЯ

После установки насадки FaceTite на желаемую глубину производят нажатие педали рабочей платформы, энергия начинает высвобождаться. Насадка остается на месте до достижения намеченной температурной точки, после чего извлекается и перемещается в той же плоскости, пока новая или предшествующая штамповочная зона не будет перекрыта на 10–20%, затем последова-

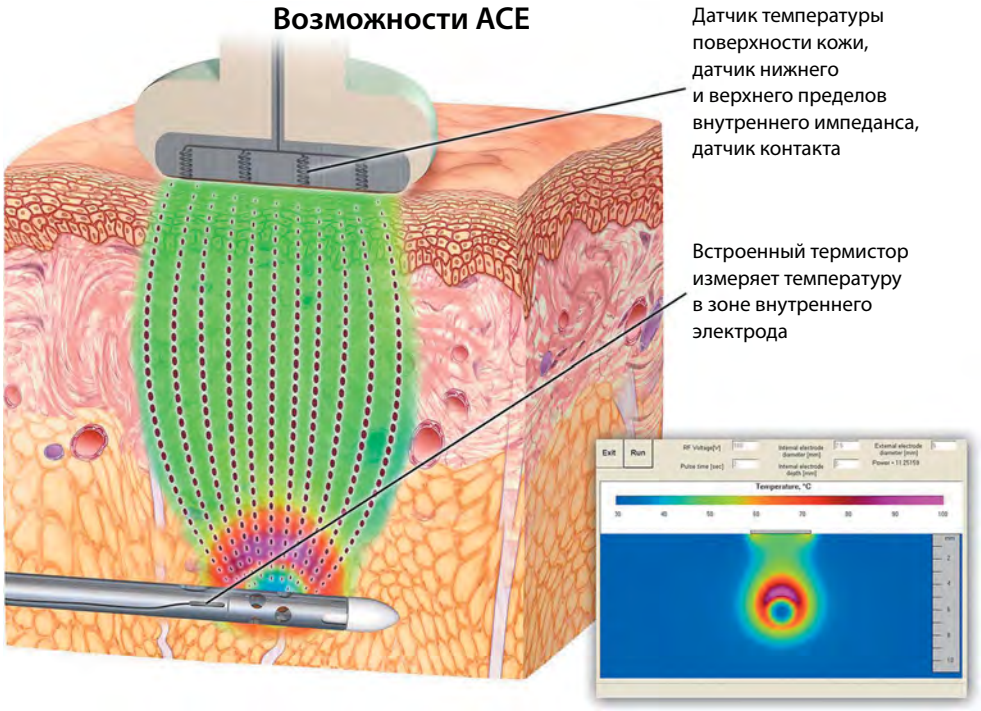

Рис. 2. Процесс обеспечения безопасности процедуры получил название «Измеряй, контролируй, продлевай» (Acquire, Control and Extend capability, ACE), в основе его лежит постоянный мониторинг внутренней и внешней температуры, высокого и низкого импеданса, уровня подъема температуры (TSP) и контакта

тельность действий повторяется. После обработки штампующей техникой до перехода на следующий уровень приступают к обработке при помощи техники медленного перемещения.

ТЕХНИКА МЕДЛЕННОГО ПЕРЕМЕЩЕНИЯ

Согласно субдермальной технике медленного плавного перемещения внутренний электрод извлекается и вводится в поверхностную подкожную субдермальную ткань и в дальнейшем извлекается медленно в направлении назад и кнаружи приблизительно со скоростью 1 см/с вдоль ряда с шириной, равной одному или двум диаметрам внешнего электрода.

Процесс веерообразного штампования и перемещения продолжается до тех пор, пока весь объем подкожной ткани не будет обработан последовательно на всей глубине, при этом каждый новый уровень обработки располагается на 1 см более поверхностно по отношению к предшествующему.

Возможности RF-блефаропластики и коррекции малярных мешков

Насадка RFAL FaceTite прекрасно подходит для неэксцизионного омоложения нижнего века, позволяя зачастую достичь эстетических улучшений, сопоставимых с хирургической блефаропластикой. Обработка FaceTite инфраорбитальной области обеспечивает умеренное или значительное улучшение состояния дряблой кожи, морщин нижних век, малярных мешков. FaceTite сочетается с минимальными хирургическими методами, такими как удаление избыточного кожного лоскута или трансконъюнктивальное удаление жирового мешка.

Неэксцизионная блефаропластика FaceTite показана следующей категории пациентов:

1) с эластозом и морщинами нижних век от легкой до умеренной степени выраженности;
2) с отсутствием показаний к коррекции жировой подушки или кожным эксцизионным техникам;
3) имеющих патологию век и органов зрения, которая является противопоказанием для эксцизионных хирургических манипуляций (синдром сухого глаза, отрицательный вектор, выраженная дряблость кожи век) [4, 5].

Неэксцизионная RF-блефаропластика нижнего века

ПРЕДОПЕРАЦИОНННАЯ ПОДГОТОВКА

Перед операцией в положении сидя осуществляют разметку век пациента, очерчивая край глазницы, а также выделяя любые жировые мешки нижних век и области скул. Для осуществления местной анестезии раствор лидокаина 1% или раствор Кляйна двойной концентрации вводится в подкожное и/или суборбикулярное пространство.

Рис. 3. Коррекция нижнего века посредством насадки FaceTite

ПРОЦЕДУРА

Через латеральный доступ в зоне «гусиных лапок», созданный иглой 16G, внутренний электрод FaceTite вводится в подкожное пространство над *m. orbicularis oculi*, глубокая штампующая техника выполняется обычным образом в подкожном пространстве вплоть до тарзальной пластинки (**рис. 3**). Конечными точками служат внешний критический температурный показатель 38–40 °C (нижнее веко очень тонкое, и часто достаточно 38 °C) и внутренний 68–70 °C. Мягкие ткани надглазничной области обрабатывают техникой глубокого штампования по концентрическим кольцам до тех пор, пока все мягкие ткани нижнего века не будут обработаны от тарзальной пластинки и ниже, от края глазницы к области верхней челюсти и скулового возвышения. После сокращения ФСС глубокой штампующей техникой приступают к обработке тех же мягких тканей техникой медленного перемещения, при которой наружная эпидермальная температура должна достигнуть 38–40 °C.

Обработка техникой перемещения и эпидермальный нагрев кожи осуществляются в направлении вниз с охватом малярных подушек и подглазничной дряблой кожи (поскольку кожа век очень тонкая, следует использовать нижнее значение внешней конечной точки отключения до наработки опыта).

Для оптимизации уплотнения мягких тканей насадки RFAL часто комбинируют с рабочей платформой Fractora и фракционными насадками для RF-ремоделирования (**рис. 4**). Fractora представляет собой насадку и процедуру обработки на базе рабочей платформы BodyTite Fractora, ее по праву считают одним из

Комбинированная терапия с использованием насадок FaceTite и Fractora

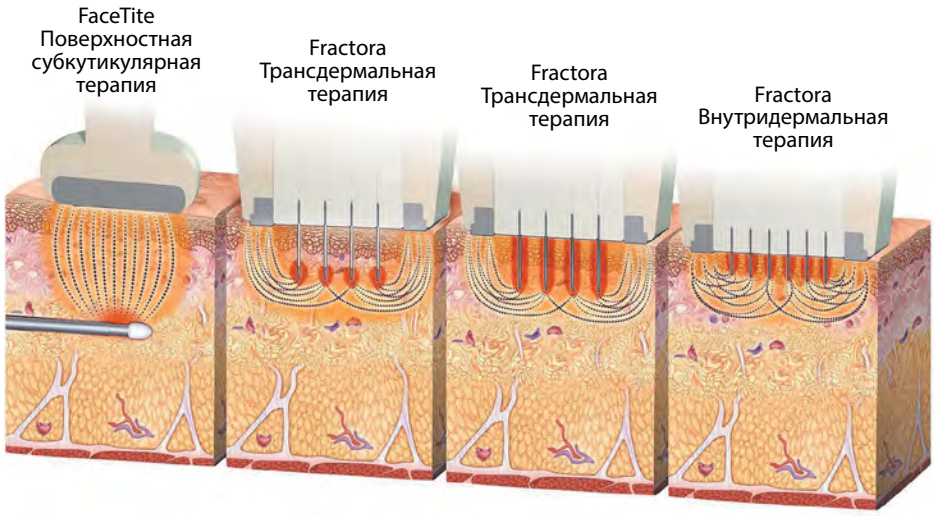

Рис. 4. Оптимального сокращения и уплотнения мягких тканей можно достичь благодаря комбинации RFAL, обеспечивающей 35% сокращение, и фракционного RF-ремоделирования дермы посредством насадки Fractora (BodyTite, Invasix), проведенного непосредственно после RFAL

самых инновационных инструментов фракционного ремоделирования. Одноразовые наконечники Fractora выпускаются с различной плотностью расположения игл и длиной стержней, а также с проксимальным силиконовым покрытием или без него. Конфигурация Fractora включает положительно заряженные игольчатые электроды и отрицательно заряженные боковые электроды, расположенные на широком расстоянии. После FaceTite используется фракционный радиочастотный наконечник Fractora с 24 микроиглами с покрытием, рабочие параметры — 45 мДж/электрод, серия из 3 импульсов, 3–4 прохода с 30% перекрытием. Затем применяют наконечник Fractora с 60 микроиглами, рабочие параметры — 25–35 мДж/электрод, 3–4 прохода (единичные импульсы). Подобный подход «изнутри кнаружи» (FaceTite) и «снаружи внутрь» (Fractora) для омоложения нижнего века может обеспечить оптимальный «термический сэндвич», который приводит к наилучшей коагуляции мягких тканей.

Неэксцизионная RF-коррекция малярных мешков

Как принято считать, малярный мешок является «лимфатическим коллектором», или скоплением лимфатических мягких тканей, которые зажаты между давящими сверху мягкими тканями и большой и малой скуловыми мышцами (*m. zygomaticus major et minor*). **Процедура обработки малярных мешков FaceTite является современным золотым стандартом коррекции малярных мешков с характерным показателем улучшения после однократной процедуры 50–70%.** Через латеральную точку доступа — зону «гусиных лапок» — малярные мешки могут быть обработаны стандартной глубокой штампующей техникой FaceTite ниже и над глазничной частью круговой мышцы глаза (*m. orbicularis oculi*), а затем подкожно с использованием внешней конечной точки отключения 40 °C и наружной конечной точки отключения 70 °C. Далее область малярных мешков обрабатывается трансэпидермально наконечником Fractora с 24 микроиглами с покрытием (**рис. 5**). Параметры: 45 мДж/электрод, серия из 2–3 импульсов, 2–3 прохода. Если имеются некоторые поверхностные эластоидные возрастные изменения, можно прибегнуть к обработке наконечником с 60 микроиглами, используя следующие параметры: 35 мДж/электрод, единичные импульсы, 2–3 прохода.

Рис. 5. Обработка нижнего века может осуществляться «изнутри кнаружи» — FaceTite (А) и «снаружи внутрь» — Fractora (Б) для достижения максимально возможного неэксцизионного уплотнения нижнего века

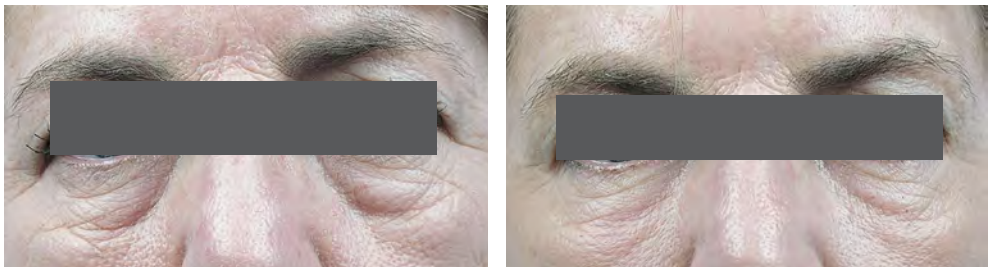

До После

Рис. 6. Неэксцизионная блефаропластика малярных мешков и нижних век при помощи FaceTite и Fractora

Описанная техника коррекции малярных мешков может быть выполнена изолированно, как локальная процедура, или в сочетании с полной процедурой обработки FaceTite нижнего века либо с открытой нижней блефаропластикой (**рис. 6**). Прогрессирующие малярные мешки, особенно у пожилых пациентов, все же лучше корректировать с помощью эллиптического иссечения.

Неэксцизионная RF-блефаропластика верхнего века

Цель коррекции верхнего века с помощью FaceTite — убрать дряблость кожи и избыточный кожный лоскут от надтарзальной складки до области под бровями и бровного валика.

ПРОЦЕДУРА

Раствор лидокаина 1% используется для инфильтрации надглазничного пространства. После подкожной анестезии для создания доступа игла 16G вводится через латеральную угловую точку зоны «гусиных лапок» (**рис. 7**). Используется как поверхностная штампующая техника, так и техника медленного перемещения. Параметры: критический внутренний температурный показатель отключения 70 °C и эпидермальный температурный показатель отключения 40 °C.

Рис. 7. Обработку верхнего века можно проводить насадкой FaceTite (LidTite) над и под круговой мышцей глаза для уплотнения кожи верхнего века. Коррекция проводится над тарзальной пластинкой. Непосредственно после FaceTite можно сразу приступать к процедуре Fractora

Внутренний электрод пропускают в пространство над круговой мышцей глаза выше тарзальной складки верхнего века и осуществляют глубокую штампующую технику (поверхностно), проходя над перегородкой и глазничной частью круговой мышцы глаза вплоть до нижнего края брови. После глубокой штампующей техники выполняется техника плавного перемещения до достижения внешней температурной конечной точки отключения 40 °C. Непосредственно после FaceTite приступают к обработке зоны коррекции наконечником Fractora с 24 микроиглами с покрытием (параметры: серия из 3 импульсов, 2–3 прохода, 35–45 мДж/электрод) и затем наконечником Fractora с 60 микроиглами.

Эксцизионная блефаропластика нижних век в комбинации с FaceTite

Относительно консервативная комбинация эксцизионной и неэксцизионной блефаропластики нижнего века может быть выполнена с помощью FaceTite. Применение RFAL способно привести к превосходным результатам с минимальным риском синдрома круглого глаза вследствие закругления латерального края глаза и/или эктропиона. Преимущество сочетания FaceTite (и/или Fractora) со щипковым иссечением или хирургической коррекцией кожно-мышечного лоскута заключается в возможности добиться более выраженного уплотнения кожи нижнего века под нижним краем глазницы и верхней средней части лица, чем при технике эксцизионной блефаропластики с минимальным натяжением нижнего века.

В случаях, когда врач считает, что пациент выиграет от термической коагуляции и уплотнения круговой мышцы глаза (*m. orbicularis oculi*), используется суборбикулярный подход (**рис. 8**). Для более глубокого проникновения может быть использована игла 16G, электрод FaceTite вводится в пространство под круговой мышцей глаза, что сопряжено с повышенным риском слабовыраженной и временной слабости нижнего века от повреждения некоторых скуловых и щечных ветвей VII нерва, которые иннервируют *m. orbicularis oculi*, но эта слабость обычно временная и постепенно исчезает. Подглазничная обработка с коагуляцией *m. orbicularis oculi* может быть востребованной в тех случаях, когда присутствует мышечная гипертрофия, слабость и/или мышца гипертрофирована и выпячивается, особенно во время активизации.

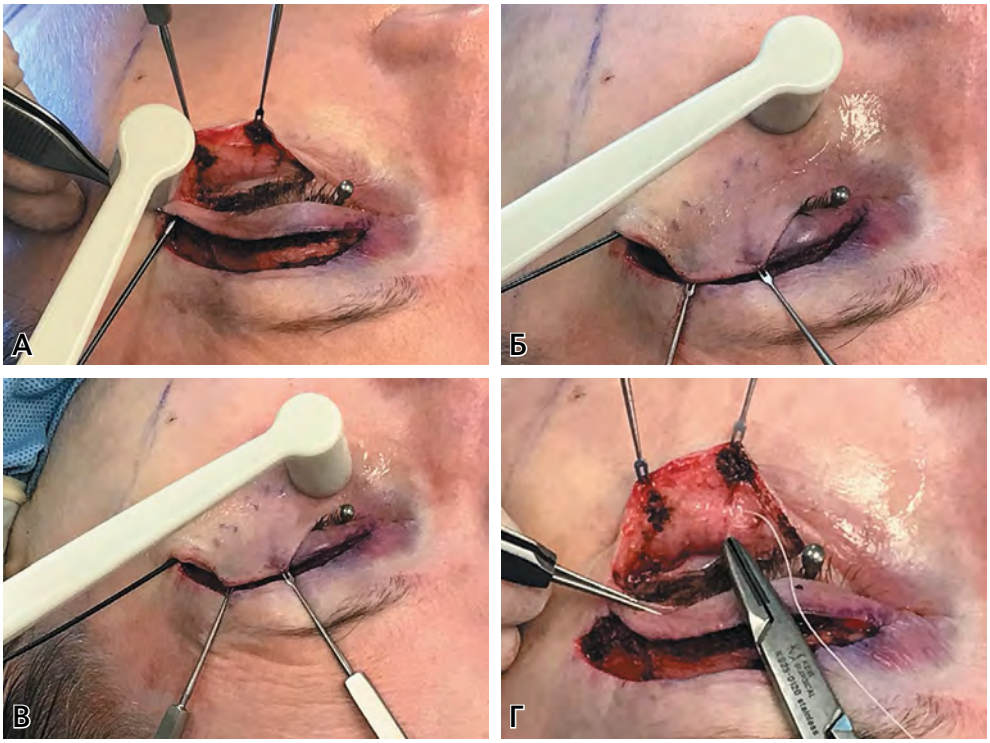

Рис. 8. А. Доступ внутреннего электрода FaceTite к подкожному уровню и уровню под круговой мышцей глаза. Б. Коагуляция техникой штампования и перемещения на цельном кожном лоскуте. В. Обработка FaceTite вокруг края глазницы и в верхней средней части лица. Г. Осуществление латеральной кантопексии перед щипковым иссечением

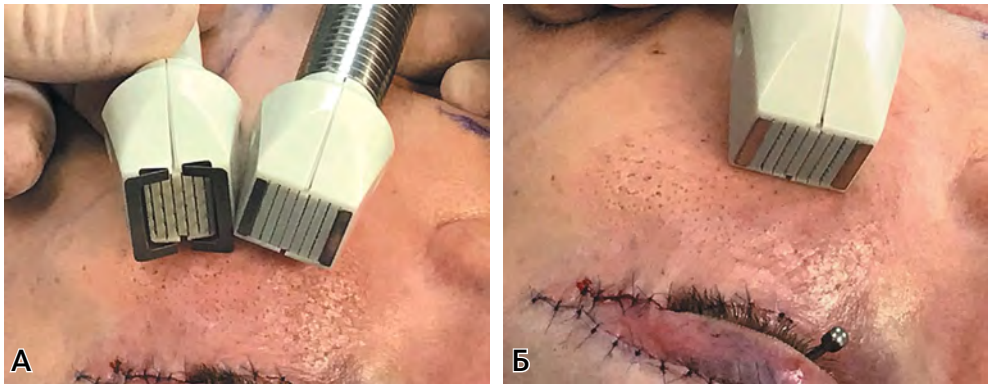

Рис. 9. А. Наконечник Fractora с 60 микроиглами может быть использован после обработки наконечником с 24 микроиглами. Фракционный RF-наконечник с 60 микроиглами с более низкой энергией корректирует поверхностные эластоидные изменения. Б. Наконечник с 60 микроиглами без покрытия обеспечивает фракционную эпидермально-дермальную абляцию глубиной 600 мкм

По окончании обработки FiceTite осуществляют иссечение кожного или кожно-мышечного лоскута нижнего века, после чего разрез закрывают без натяжения. Затем осуществляется RF-абляция мягких тканей всего нижнего века при помощи наконечника Fractora с 24 микроиглами и, при необходимости, наконечником с 60 микроиглами (поверх зоны субдермальной коагуляции и коагуляции под круговой мышцей глаза в рамках процедуры FaceTite) (**рис. 9**). При более светлых фототипах кожи или при работе с нижними веками без поверхностных эластоидных изменений, без мелких морщин можно отказаться от применения наконечника с 60 микроиглами. Используются те же параметры, что и при комбинированных процедурах FaceTite-Fractora без эксцизии нижнего века.

ПОСЛЕОПЕРАЦИОННЫЙ УХОД

На обработанную насадками Fractora кожу наносят биологические и небиологические сыворотки. В течение следующих 5–7 дней местно применяется топическая форма антибиотика и затем Аквафор, пока не произойдет реэпителизация. Как правило, пациентам требуется 7–10 дней на восстановление без привычной социальной активности, так как в зоне коррекции наблюдается выраженный отек.

Трансконъюнктивальная блефаропластика (ТКБ) в сочетании с RF-обработкой FaceTite и Fractora

Жировые скопления нижнего века, если они присутствуют, маркируются. Далее через трансконъюнктивальный доступ к жировому мешку проводятся хирургические манипуляции: транспозиция, иссечение жировой ткани или комбинация транспозиции и иссечения. Если кожа нижнего века имеет удовлетворительный тонус, а также отсутствует горизонтальная слабость, FaceTite и Fractora могут быть применены непосредственно после хирургического вмешательства.

Если имеется горизонтальная дряблость кожи нижнего века, может потребоваться укрепление нижнего века в области края глаза после ТКБ и иссечения жирового мешка. Вслед за обеспечением трансконъюнктивального доступа разрезы производят в латеральном углу глаза и по ресничной линии. Ткани приподнимают и смещают вниз, к глазничному краю. При кантопексии нить идет через нижнюю связку и латеральное кантальное сухожилие, проходит к надкостничной связке Уитналла (Whitnalls) и фиксируется к круговой мышце глаза верхнего века и надкостничной ткани через небольшой надрез.

После наложения кантопексии можно произвести очень деликатное и консервативное щипковое иссечение кожи нижнего века. Перед тем как иссечь кожу, ее подвергают умеренному натяжению, рот у пациента должен быть открыт. Затем FaceTite RFAL выполняется в супраорбикулярной и/или суборбикулярной плоскости чуть ниже границы отделения ткани. Техника штампования выполняется над пресептальной и преорбитальной частью круговой мышцы глаза с соблюдением глубокой и поверхностной температурных конечных точек. По достижении эпидермальной температурной конечной точки посредством техники глубокого штампования и поверхностного перемещения аналогичным образом обрабатывают малярные мешки. Затем используют наконечник Fractora с 24 микроиглами с покрытием (55 мДж/электрод, серия из 3 импульсов, 3 прохода). При наличии показаний кожу дополнительно обрабатывают наконечником с 60 микроиглами (единичные импульсы, 2 прохода). После рассмотренных манипуляций выполняется очень консервативное иссечение кожи, и край кожного лоскута подшивают к субцилиарной линии ресниц, используя нерассасывающийся пролен 6-0 или биоабсорбируемый кетгут 6-0.

Подобным образом можно достичь превосходного контура и формы нижнего века наряду с хорошей липокоагуляцией и уплотнением мягких тканей над краем глазницы и верхней челюстно-скуловой костью, что, как правило, недостижимо посредством стандартных методов блефаропластики нижнего века (**рис. 10**).

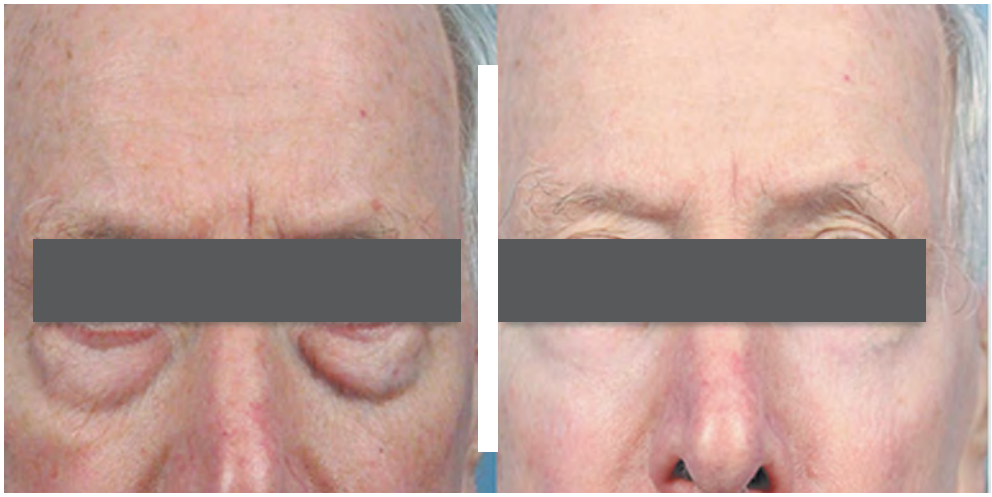

Рис. 10. Клинические результаты комбинированной блефаропластики с применением FaceTite и Fractora

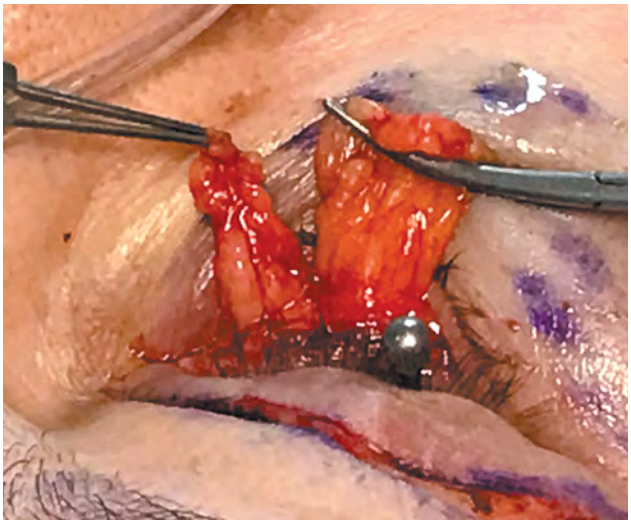

Рис. 11. Трансконъюнктивальная блефаропластика: медиальные и центральные жировые мешки мобилизованы через трансконъюнктивальный подход

ТКБ С ПЕРЕМЕЩЕНИЕМ ЖИРОВОЙ ТКАНИ, ИССЕЧЕНИЕМ КОЖИ С ПРОВЕДЕНИЕМ ОБРАБОТКИ FACETITE И FRACTORA

Нередко бывает, что пациент, желающий осуществить коррекцию нижнего века, обладает сочетанием жировых мешков нижнего века, глубокой глазницы с отрицательным вектором, глубоких носо-яремных и глазнично-скуловых борозд и горизонтальной дряблости нижнего века. Иссечение выраженных жировых отложений у этих пациентов с дефицитом объема верхней средней части лица может привести к непривлекательному и нездоровому выделению нижнего века. У данной категории пациентов жировые мешки могут быть мобилизованы через трансконъюнктивальный подход и перенесены в верхнюю часть лица с дефицитом объема, где они действуют как васкуляризированные жировые трансплантаты (**рис. 11–13**).

По аналогии с ТКБ нижнего века может быть выполнена ТКБ верхнего века в комбинации с неэксцизионной блефаропластикой FaceTite и Fractora.

Заключение

Малоинвазивная RF-липокоагуляция и ремоделирование дермы посредством насадок FaceTite и Fractora позволяют достичь выраженного сокращения

Рис. 12. Фиксация перенесенного медиального и центрального жировых мешков поверх Бактиграс. Поднятие щипкового лоскута кожи, коагуляция и уплотнение нижнего века и кожи верхнечелюстной области посредством FaceTite

Рис. 13. Обработка наконечниками Fractora (с 24 микроиглами с покрытием и/или с 60 микроиглами) выполняется после FaceTite и щипкового иссечения (с кантопексией или без нее)

мягких тканей и уплотнения кожи, не прибегая к хирургическим манипуляциям, благодаря чему пациент не сталкивается с характерными для эксцизионного лифтинга послеоперационными осложнениями в виде рубцов, выраженных экхимозов и отека, обусловливающих необходимость в продолжительном реабилитационном периоде и ограничении социальной активности. Высокотехнологичные средства обеспечения безопасности минимизируют вероятность ожогов и термического повреждения лицевых нервов. Комбинированное применение FaceTite и Fractora с хирургическим и нитевым лифтингом позволяет добиться более выраженных и долговременных результатов.

Литература

1. **Mulholland R.S.** Radiofrequency energy for non-invasive and minimally invasive skin tightening. Clin Plast Surg 2011; 38: 437–448.
2. **Mulholland R.S.** An in-depth examination of radiofrequency assisted liposuction (RFAL). J Cosmet Surg Med 2009; 4: 14–18.
3. **Paul M., Blugerman G., Kreindel M., Mulholland R.S.** Three-dimensional radiofrequency tissue tightening: a proposed mechanism and applications for body contouring. Aesthetic Plast Surg 2010; 35(1): 87–95.
4. **Ahn D.H., Mulholland R.S., Duncan D.I., Paul M.D.** Non-excisional face and neck tightening using a novel subdermal radiofrequency thermo-coagulative device. J Cosmet Dermatol Sci Appl 2011; 1: 8845–8851,
5. **Mulholland R.S., Ahn D.H., Kreindel M., Paul M.** Fractional radiofrequency resurfacing in Asian and Caucasian skin: A novel method for deep radiofrequency fractional skin resurfacing. J Cosmet Dermatol Sci Appl 2012; 2: 144–150.

Дункан Д.

«Мегасессии»: оценка эффективности более редких и более длительных сеансов RF-липолиза при неинвазивной коррекции фигуры

МОЖНО ЛИ СОКРАТИТЬ КОЛИЧЕСТВО ПРОЦЕДУР RF-ЛИПОЛИЗА БЕЗ УЩЕРБА ДЛЯ РЕЗУЛЬТАТА? ДОКТОР ИЗ США ПРЕДЛАГАЕТ НОВЫЙ ПРОТОКОЛ КОРРЕКЦИИ ЛОКАЛЬНЫХ ЖИРОВЫХ ОТЛОЖЕНИЙ

В ходе исследования изучена возможность замены восьми еженедельных сеансов RF-липолиза для неинвазивной коррекции фигуры на 2–3 «мегасессии» большей продолжительности. Использовали биполярное устройство BodyFX производства компании InMode. В ходе 2-часовых сеансов применяли различные наконечники для обеспечения многоуровневого RF-воздействия на жировую ткань. Объемный анализ и оценка фотографий пациентов показали сходные результаты экспериментального и традиционного протоколов. Хотя количество наблюдений не было статистически значимым, полученные данные достаточно убедительны для обоснования необходимости дальнейших исследований.

Ключевые слова: контурная пластика тела, аппаратная коррекция фигуры, BodyFX InMode

Дункан Диана

Доктор медицины, член Американской коллегии хирургов, Форт-Коллинз, Колорадо, США

©2017 Duncan D. Megasessions: efficacy of fewer, longer treatment sessions for fat reduction in noninvasive body contouring using a radiofrequency based device. J Drugs Dermatol 2017; 16(5): 478 – 480. Перевод и публикация — в соответствии с лицензией Creative Commons Attribution License.

По статистическим данным Американского общества эстетической пластической хирургии (ASAPS), липосакция продолжает оставаться самой популярной эстетической хирургической процедурой в США [1]. Вместе с тем стремительно развивается направление нехирургического удаления жира [2, 3]. Для оптимизации результатов в настоящее время устройства, которые первоначально были предназначены для однократной процедуры, используются в режиме многократного воздействия [4–6].

Выбирая наилучший вариант нехирургического удаления жира и контурной пластики тела, пациенты учитывают: стоимость, потраченное время, клиническую эффективность, а также количество процедур и их продолжительность [6]. На рынке с высоким потребительским спросом важно учитывать безопасность и клиническую эффективность предлагаемых методов эстетической коррекции, а также удовлетворенность пациентов.

Чтобы добиться более эффективного расщепления подкожного жира за меньшее количество сеансов лечения, важно учитывать физику процесса и механизм действия высокочастотного тока на жировую ткань. В биполярных RF-устройствах фокусная глубина нагрева и действия высоковольтных импульсов (high voltage pulses,

HVP) определяется расстоянием между двумя электродами на рабочем наконечнике [7]. С учетом этого фактора глубина проникновения энергии в жировой слой может быть рассчитана для RF-наконечников всех размеров. Это важно, поскольку многие неинвазивные устройства фокусируют энергию на одной и той же глубине обработки [8, 9], и во время повторных процедур, по сути, обрабатывается одна и та же область.

Изменяя глубину воздействия в зоне лечения, за один сеанс можно эффективно обработать больший объем ткани, чем при фокусировке на одном уровне.

Цель данного экспериментального исследования — проверка гипотезы, заключающейся в том, что при увеличении длительности процедуры в сочетании с таргетным воздействием на жировую ткань на разных уровнях можно достичь таких же результатов, как при стандартном режиме.

Материалы и методы

В исследование были включены 8 женщин в возрасте от 35 до 63 лет.

Критерии включения в исследование:

- периумбиликальное (околопупочное) абдоминальное ожирение;
- индекс массы тела (ИМТ) не больше 30.

Критерии исключения из исследования:

- беременность;
- период лактации.

Всех пациенток **взвешивали** в определенные моменты времени. Для объективного контроля изменений веса маштаб шкалы весов не превышал 5 фунтов (≈2 кг).

Снимки 2D и **3D Vectra** были сделаны до лечения, а также через 1 и 3 мес после прекращения лечения. Снимки 3D Vectra выполняли под контролем положения тела и частоты дыхания.

Окружность живота измеряли начиная с нулевой точки (уровень пупка) и далее с 20-миллиметровыми интервалами выше и ниже пупка (**рис. 1**). Рассчитывали начальный объем 20-миллиметровых цилиндрических сегментов, затем изменения объема оценивали в определенные моменты времени.

Для лечения периумбиликального (околопупочного) абдоминального ожирения у пациентов мы применяли устройство BodyFX производства компании InMode. Это устройство выполняет вакуумное всасывание участка кожи и мягких тканей в области обработки, обеспечивает их нагревание и воздействие HVP. В результате RF-нагрева и действия HVP происходит необратимая электропорация мембран адипоцитов, приводящая к апоптозу этих клеток [10].

Стандартный протокол лечения с помощью BodyFX, использовавшийся ранее, включал:

1) восемь еженедельных сеансов продолжительностью по 40 мин;
2) использование наконечника только для жирового слоя среднего уровня в периумбиликальной области живота.

Рис. 1. 3D модель Vectra для расчета параметров окружности и объема живота

Предложенный протокол лечения с помощью BodyFX предусматривал:

1) две или три мегасессии с интервалом 3–4 нед;
2) использование трех разных наконечников, предназначенных для воздействия на разных уровнях:
   - поверхностный жир;
   - жир на среднем уровне;
   - глубокий надфасциальный жир;
3) воздействие на ткани в периумбиликальной области живота каждым наконечником по 40 мин.

За исключением этих изменений, использовали стандартный протокол лечения.

Периумбиликальная область живота была разделена на 4 сектора 10×15 см. Последовательно использовали:

- для глубоко уровня — наконечник DeepFX;
- для среднего уровня — наконечник BodyFX;
- для поверхностного уровня — наконечник MinFX.

Каждый сектор нагревали в течение 10 мин с максимальной температурой 43°C, применяя метод «штамповки» и 50% перекрытие при каждом шаге. Длительность курса лечения составляла 3–4 нед. После лечения специальный уход не требовался.

Результаты

Все пациенты согласились с тем, что было достигнуто заметное снижение количества жира в области живота. Последовательные 2D- и 3D-снимки Vectra подтвердили эту оценку. Как и в предыдущих исследованиях [11, 12], клинически выявленная разница проявилась не ранее чем через 1 мес после заключительного сеанса лечения. Это коррелирует с изменениями, наблюдаемыми при сканирующей электронной микроскопии биоптатов, которую выполняли непосредственно после лечения, через 1 мес и через 3 мес после лечения (**рис. 2**).

После процедур не было нежелательных явлений, таких как гематомы, отеки или геморрагии. Также не было осложнений, связанных с ожогом, инфекционным поражением или абразией кожи.



Рис. 2. Изображение биоптата жировой ткани, полученное при сканирующей электронной микроскопии. Адипоциты, окруженные коллагеном межклеточного матрикса, в области воздействия до лечения ×200 (А), через 1 мес ×90 (Б) и через 3 мес после трех мегасессий ×550 (В)

Дополнительная оценка полученных с помощью Vectra показателей у двух пациенток была выполнена независимым специалистом компании Canfield.

Пациентка А., 46 лет, получила 2 мегасессии, которые проводились с интервалом 4 нед. Интересно, что ее данные Vectra показали небольшое увеличение объема через 1 мес после лечения, несмотря на отсутствии увеличения веса. Через 3 мес ее показатели объема уменьшились на 535 см^3 по сравнению с исходным значением.

Пациентка В., 50 лет, получила 3 мегасессии с интервалом 4 нед. Устойчивое снижение показателей объема отмечено в трех временных точках. Потеря объема за 3 мес составила 412 см^3.

В ранее проведенном проспективном исследовании 20 пациентов получили 8 еженедельных сеансов лечения, во время которых применялся наконечник для воздействия на одном уровне жирового слоя, средний объемный сброс жира составлял 428 см^3 в течение 3 мес после лечения.

Сравнение результатов коррекций, выполненных по стандартному и предложенному протоколам, представлено ниже.

На **рис. 3** показаны результаты коррекции, выполненной *пациентке 1* с помощью устройства BodyFX по стандартному протоколу (8 сессий).

На **рис. 4** — результаты коррекции у *пациентки 2* через 1 мес после мегасессии.

На **рис. 5** представлены результаты трех мегасессий у *пациентки 3*.

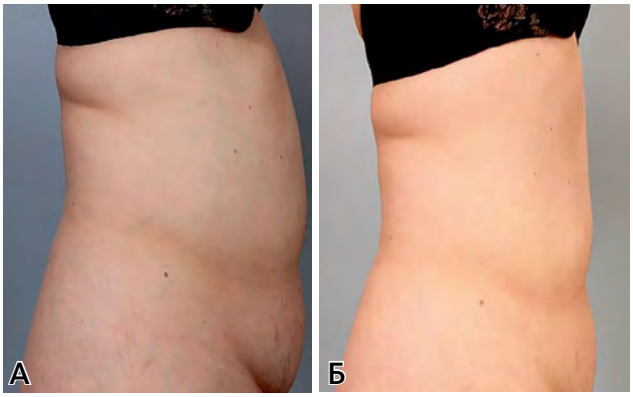

Рис. 3. Пациентка 1. Перед коррекцией (А), через 3 мес после 8 сессий коррекции традиционным методом (Б)

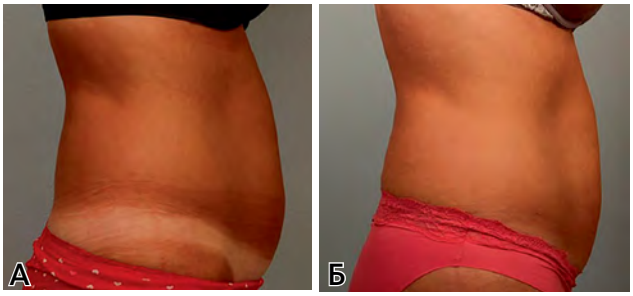

Рис. 4. Пациентка 2, 42 года. До коррекции (А) и через 1 мес после мегасессии (Б)

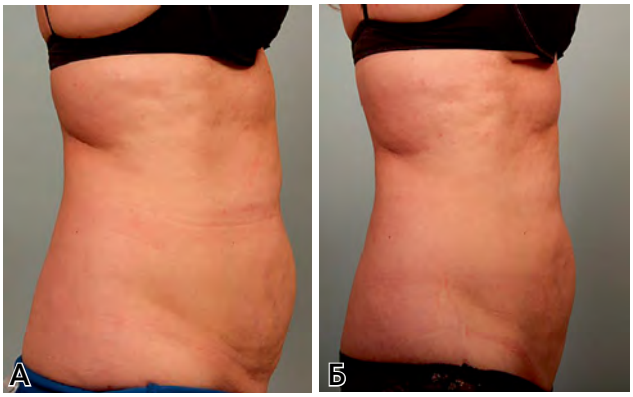

Рис. 5. Пациентка 3. До коррекции (А), после трех мегасессий (Б)

Обсуждение

Современные тенденции в развитии неинвазивных процедур для редукции жира включают:

- сокращение сроков лечения;
- более низкую стоимость лечения;
- более широкий спектр видов воздействия, чем 3 года назад [13, 14].

Наряду с многочисленными сообщениями об определенной результативности этих методов имеется информация о снижении эффективности при повторных обработках одной и той же области у одного и того же пациента [15, 16]. Логично предположить, что при использовании источников тепловой энергии для уменьшения количества жира лучших результатов можно достичь, увеличивая время обработки тканей.

В нашем исследовании мы предположили, что **при меньшем количестве обработок**, но **при воздействии на несколько уровней жирового слоя** выраженность изменений зависит от **времени воздействия на ткани**.

Через 1–3 мес после воздействия происходит образование коллагена, физически защищающего оставшийся жир от последующего проникновения RF-энергии. При проведении двух длительных сеансов в течение 3–4 нед (до пика выработки коллагена) большее количество жира доступно для тепловой энергии.

Устройства, такие как Ultrashape, основанные на ультразвуковой кавитации, обрабатывают слой жировой ткани на глубине 1,5 см [17]. Макроскопические анатомические снимки реакции тканей показывают потерю фокального жира с образованием рубцов на уровне проведения процедуры. Во время второй процедуры, также на глубине 1,5 см, повторно обрабатывается одна и та же область, при этом воздействие оказывается, главным образом, на рубцовую ткань, а не на жир. Хотя изменения толщины жира, определяемые с помощью ультразвукового исследования, наблюдаются после применения различных неинвазивных методов для удаления жира, утвержденных FDA [18, 19], результаты изменений широко варьируют [20].

С целью оптимизации результата и минимизации количества сеансов необходимо обрабатывать всю толщину жирового слоя.

Ограничения данного исследования:

- небольшое количество пациентов;
- относительно короткая продолжительность наблюдения, составившая 3 мес;
- измерение только объемных изменений у пациентов на основе снимков Vectra.

Несмотря на эти ограничения, предварительные и поспроцедурные данные, а также снимки Vectra являются убедительными.

Заключение

Изменение протокола лечения, в частности переход от восьми еженедельных сеансов к двум или трем мегасессиям, является перспективным для более эффективного и удобного нехирургического удаления абдоминального жира с использованием биполярного RF-устройства BodyFX. В стандартном протоколе предполагалось использование одноуровневого наконечника в течение всей 40-минутной процедуры обработки жировой ткани. В предложенном протоколе предусмотрена обработка трех уровней жировой ткани: глубокого, среднего и поверхностного, причем каждого — по 40 мин. Вместо того чтобы ориентироваться только на один уровень глубины жировой ткани, мы достигли многоуровневого воздействия.

Сравнение стандартизированных предварительных и постпроцедурных снимков 3D Vectra и данных объемного анализа позволило предположить, что

эффективность двух-трех мегасессий может приводить к объемной потере жира более 400 см^3 в течение 3 мес после лечения.

Мы рекомендуем проспективное исследование с большей группой пациентов, более длительным периодом наблюдения и независимым измерением объемных параметров и поверхностных контуров всех пациентов для того, чтобы получить и проанализировать статистически значимые данные.

Официальный дистрибьютор компании Invasix Ltd на территории РФ — ООО «КИТ МЕД». www.invasive.ru

ПУБЛИКУЕМЫЕ СВЕДЕНИЯ

Устройство InMode было предоставлено автору с целью проведения исследования. Доктор Д. Дункан является консультантом InMode.

Литература

1. American Society of Aesthetic Plastic Surgery. Quick facts: 2015 ASAPS Statistics. Available at: surgery.org/media/statistics. Accessed August 3, 2016.
2. **Frentzen J.** Global aesthetic medicine VIII: the global aesthetic market study. Medical Insight Inc; Available at: ellman.com/PDF/Aesthetic. Accessed August 21, 2016.
3. Non-Invasive Body Contouring Procedures Rising in Popularity. Available at: plasticsurgeryguide.com. Accessed August 3, 2016.
4. **Krueger N., Mai S.V., Luebberding S., Sadick N.S.** Non-Invasive Body Contouring Procedures Rising in Popularity. Available at: plasticsurgeryguide.com. Accessed August 3, 2016.
5. **Mulholland R.S., Paul M.D., Chalfoun C.** Noninvasive body contouring with radiofrequency, ultrasound, cryolipolysis, and low-level laser therapy. Clin Plast Surg 2011; 38(3): 503–520, vii-iii.
6. **Kronemeyer B.** Strong growth predicted for body contouring market. Available at: cosmeticsurgerytimes.modernmedicine.com. Accessed July 30, 2016.
7. **Elsaie M.L., Choudhary S., Leiva A., Nouri K.** Nonablative radiofrequency for skin rejuvenation. Dermatol Surg 2010; 36: 577–589.
8. **Jewell M.L. Solish N.J., Desilets C.S.** Noninvasive body sculpting technologies with an emphasis on high-intensity focused ultrasound. Aesthetic Plast Surg 2011; 35(5): 901–912.
9. **Stevens W.G., Bachelor E.P.** Cryolipolysis conformable-surface applicator for nonsurgical fat reduction in lateral thighs. Aesthet Surg J 2015; 35(1): 66–71.
10. **Duncan D.I.** Pyroptosis of fat. Body Language 2015; 15: 54–58.
11. **Duncan D.I., KimT.H., Temaat R.** A prospective study analyzing the application of radiofrequency energy and high-voltage, ultrashort pulse duration electrical fields on the quantitative reduction of adipose tissue. J Cosmet Laser Ther 2016; 18(5): 257–267.
12. **Duncan D.I., Kim T.H., Temaat R.** Quantification of adipose volume reduction with a prospective study analyzing the application of external radiofrequency energy and high voltage ultrashort pulse duration electrical fields. J Cosmet Laser Ther 2016; 18(6): 323–329.
13. **Christiani P.** Tighten up. Essence 2016; 46: 12.
14. Press release: Cynosure Receives FDA 510(k) Clearance for SculpSure™, the World's First Hyperthermic Laser Treatment for Non-Invasive Fat Reduction. Available at: prime-journal.com. Accessed August 17, 2016.

15. **Chan H.H.** Cryolipolysis in Asian patients. ASLMS annual meeting, Boston, April 2013.
16. **Ingargiola M.J., Motakef S., Chung M.T., Vasconez H.C., Sasaki G.H.** Cryolipolysis for fat reduction and body contouring: safety and efficacy of current treatment paradigms. Plast Reconstr Surg 2015; 135(6): 1581–1590.
17. **Ascher B.** Safety and efficacy of UltraShape Contour I treatments to improve the appearance of body contours: multiple treatments in shorter intervals. Aesthet Surg J 2010; 30(2): 217–224.
18. **Park J.H., Kim J.I., Park H.J., Kim W.S.** Evaluation of safety and efficacy of non-invasive radiofreauency technology for submental rejuvenation. Lasers Med Sci 2016 Jul 12. (Epub ahead of print).
19. **Nassar A.H., Dorizas A.S., Shafai A., Sadick N.S.** A randomized, controlled clinical study to investigate the safety and efficacy of acoustic wave therapy in body contouring. Dermatol Surg 2015; 41(3): 366–370.
20. **Afrooz P.N., Pozner J.N., DiBernardo B.E.** Noninvasive and minimally invasive techniques in body contouring. Clin Plast Surg 2014: 41 (4): 789–804.

Кац Б.

Фракционная RF-терапия акне и постакне: результаты проспективного клинического исследования

Акне — распространенное кожное заболевание, которое может приводить к образованию рубцов постакне. Для лечения акне в активной форме и коррекции постакне применяются методы передачи фракционной радиочастотной энергии (RF) через миниатюрные иглы. Восстановление кожи посредством ремоделирования дермы, неоколлагеногенеза, неоэластогенеза и эпидермального омоложения — характерные результаты такого воздействия. В данной статье представлены результаты исследования с участием 15 пациентов с акне, которым провели 3 сеанса терапии на лице с интервалом 3–4 нед на аппарате для фракционной RF-терапии с насадкой из 24 микроигл длиной 2500 мкм. Безопасность и эффективность лечения оценивали через 6 мес после проведения последней процедуры терапии. Фотографии результатов терапии акне, постакне и улучшения общего состояния кожи, а также распределение баллов оценочной шкалы продемонстрировали положительную динамику заболевания при контрольных визитах по сравнению с исходным уровнем. Значимых или неожиданных нежелательных событий зафиксировано не было.

Ключевые слова: акне, постакне, микроигольчатая RF-терапия

Кац Брюс

MD. Центр кожных проблем и лазеротрапии JUVA (JUVA Skin & Laser Center), Нью-Йорк, США

Введение

Лечение акне в активной стадии — лучший способ предотвращения формирования рубцов постакне. Для уменьшения рубцевания пробовали различные методы терапии, например химический пилинг, дермабразию и введение филлеров, однако полученные клинические результаты нельзя считать оптимальными. В литературе имеются сообщения о применении различных типов лазеров, их эффективности и преимуществах в терапии акне, а также ограничениях применения [1–3].

В последнее время были представлены новые методы, основанные на фракционном воздействии на кожу, — при их применении на коже остаются интактные участки, благодаря которым процесс заживления проходит легче и быстрее. Так, было клинически доказано, что микроигольчатая фракционная RF-терапия приводит к эффективному омоложению кожи при высоких показателях безопасности [4–7]: улучшение состояния кожи, например, за счет уменьшения глубины морщин, дряблости кожи и проявлений постакне достигается посред-

ством ремоделирования дермы, неоколлагеногенеза и неоэластогенеза с контролируемым обновлением эпидермиса [7].

Целью настоящего исследования была оценка аппарата для фракционной RF-терапии для одновременного лечения активного акне и постакне, а также улучшения общего состояния кожи.

Методы

После утверждения экспертного совета (Institutional Review Board) в нашей клинике было проведено проспективное открытое одноцентровое клиническое исследование. Его целью была оценка безопасности и эффективности насадки для фракционной RF-терапии (Fractora, InMode Ltd., Израиль) в ходе терапии акне и постакне.

Для исследования было отобрано 15 пациентов (13 женщин и двое мужчин), средний возраст которых составил 27,9 лет (13–53 года), с фототипами кожи II–VI по Фицпатрику, имеющих активные высыпания акне и рубцы постакне. До включения в исследование участники подписали информированное согласие. Сведения по анамнезу, анкетные данные и фото состояния кожи до начала терапии были собраны во время скринингового визита.

Критериями исключения были наличие у пациента кардиостимулятора или внутреннего дефибриллятора, а также других имплантируемых металлических или электронных устройств или силиконовых имплантов в области воздействия, наличие онкологического заболевания, предраковых состояний, сердечных заболеваний и любых тяжелых сопутствующих патологий, беременности или периода лактации, нарушений иммунной системы на момент осмотра или в анамнезе, заболеваний, обострение которых провоцируется воздействием тепловой энергии, неконтролируемого сахарного диабета, активных процессов на коже в зоне воздействия, кожных заболеваний на момент осмотра или в анамнезе, проведение любой терапии или хирургических вмешательств на лице за 3 мес до начала лечения, применение любых методов терапии или нанесение местных препаратов, которые могут препятствовать использованию исследуемого устройства, или другие отклонения в состоянии здоровья, выявленные врачом-исследователем.

Пациентам провели по 3 процедуры на лице с перерывом 3–4 нед (в соответствии с индивидуальным состоянием кожи и решением врача) при использовании насадки Fractora для RF-терапии (InMode Ltd., Израиль). Наконечник, контактирующий с кожей, имеет 24 игольчатых электрода длиной 2500 мкм каждый (**рис. 1**), с изоляционным покрытием протяженностью 2000 мкм или без него. Наконечник с изолированными иглами применяли по усмотрению врача для темных типов кожи. Безопасность и эффективность терапии оценивали во время трех контрольных визитов, через 1, 3 и 6 мес после последней проведенной процедуры.

Рис. 1. Насадка Fractora с 24 иглами

Лечение осуществляли в соответствии с инструкцией, представленной в Руководстве по эксплуатации прибора. Тестовое пятно проводили на незаметном участке зоны

воздействия перед началом каждого сеанса. На необходимый период времени применяли местную анестезию, а затем зону воздействия очищали и подсушивали. Уровень фракционной RF-энергии варьировали от 15 до 38, начиная с низких значений и постепенно повышая по ходу выполнения протокола лечения. Более низкие параметры применяли для чувствительной кожи или на участках в проекции костей, а также на более темных типах кожи. На каждом участке воздействия выполняли одну или две серии проколов, а всего в зоне воздействия выполняли 1–2 прохода. Параметры терапии регулировали в соответствии с индивидуальным состоянием кожи, реакцией кожи и переносимостью процедуры.

Безопасность оценивали после каждой процедуры и во время контрольных визитов. Фотографии анфас и при повороте головы на 45° в левую и правую стороны были выполнены при стандартных условиях до и после каждой процедуры, а также в контрольных точках периода последующего наблюдения. Целью данного сравнения была оценка динамики акне в активной форме, рубцов постакне и общего состояния кожи.

Классификация постакне проводилась по 5-балльной шкале:

- Постакне нет (0) = норма
- Следы постакне (1) = едва различимы
- Легкой степени (2) = поверхностные рубцы
- Средней степени (3) = рубцы средней глубины
- Тяжелой степени (4) = глубокие рубцы

Классификация акне в активной форме проводилась по 5-балльной шкале:

- Нет акне (0) = норма
- Следы акне (1) = высыпания обнаруживаются и локализуются с трудом
- Легкой степени (2) = высыпания в некоторой степени различимы, расположены редко
- Средней степени (3) = высыпания различимы, расположены редко
- Тяжелой степени (4) = высыпания очень заметны, расположены густо

Улучшения общего состояния кожи оценивали по 5-балльной шкале:

- Отсутствуют (0) = без изменений
- Легкие (1) = незначительные изменения
- Умеренные (2) = умеренные изменения
- Удовлетворительные (3) = значительные изменения
- Выраженные (4) = существенные изменения

Результаты

12 пациентов полностью завершили исследование, явившись на все контрольные визиты в течение 6 мес. Один пациент вышел из-под наблюдения после 1-го сеанса терапии, а 2 пациента явились на визит через 1 или 3 мес после проведения терапии, но не явились через 6 мес.

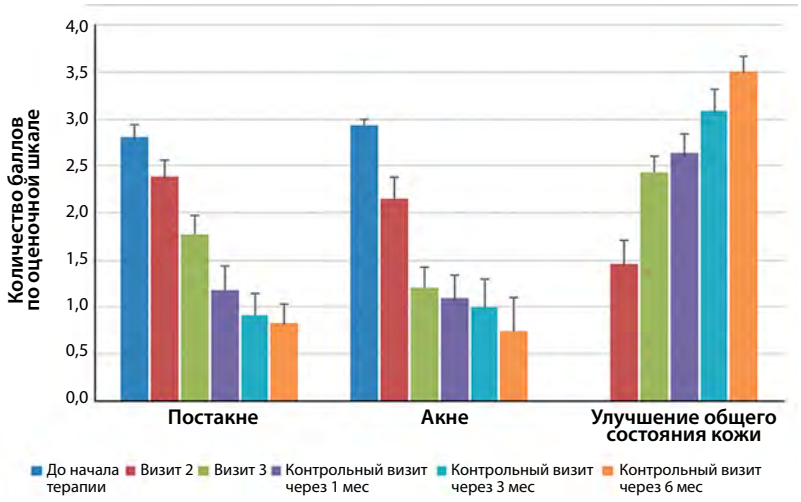

Рис. 2. На гистограмме представлены изменения количества баллов при оценке выраженности постакне, акне в активной форме и общего состояния кожи по мере выполнения протокола лечения через 1, 3 и 6 мес наблюдения по сравнению с исходным состоянием

При проведении оценки рубцов постакне, акне в активной форме и общего состояния кожи с каждым последующим визитом было продемонстрировано постепенное улучшение по сравнению с исходным состоянием.

Количество баллов при оценке выраженности рубцов постакне снизилось со среднего значения 2,80 до 0,80, акне в активной форме — с 2,93 до 0,75, а общее состояние кожи улучшилось с 1,45 балла после одной процедуры до 3,50 балла через 6 мес после проведения лечения. На **рис. 2** показано снижение количества баллов при оценке состояния кожи во время контрольных визитов субъектов по сравнению с исходным состоянием.

На **рис. 3–6** показаны фотографии пациентов, демонстрирующие состояние кожи через 6 мес после завершения лечения по сравнению с исходным состоянием. После проведения фракционной RF-терапии на фотографиях и при распределении баллов оценочной шкалы заметно клиническое улучшение течения акне, постакне и общего состояния кожи.

При оценке безопасности терапии с насадкой Fractora после каждой процедуры и на контрольных визитах был отмечен высокий уровень безопасности при отсутствии непредвиденных или значимых нежелательных явлений. Кожные реакции в виде эритемы и отека от легкой до умеренной степени выраженности, точечные кровотечения и обострение акне были транзиторными и разрешались самостоятельно без каких-либо вмешательств.

Обсуждение

Применение фракционной RF-терапии хорошо зарекомендовало себя в качестве безопасного и эффективного метода ремоделирования кожи, разглаживания морщин и омоложения [8–12]. Различные изменения кожи, например морщины, расширенные поры, обвисание и дряблость кожи лица, шеи и зоны декольте успешно поддаются коррекции, что приводит к постепенному обновлению кожи при минимальном периоде восстановления. Принцип фракционной терапии заключается в создании микроскопических зон термической абляции и коагуляции в дермальном слое кожи. Зоны, не подвергшиеся абляции в неповрежденных окружающих тканях, служат резервуаром клеток, которые ускоряют и поддерживают быстрое заживление повреждений.

В ходе клинических исследований было продемонстрировано, что постакне является еще одной важной кожной патологией, проявления которой значительно уменьшались после проведения фракционной RF-терапии [13–17].

Оцениваемый параметр	До лечения	Через 6 мес после проведения терапии
Постакне	2 = легкой степени	1 = следы постакне
Акне	3 = средней степени	0 = акне нет
Улучшение общего состояния кожи	–	4 = выраженное

Рис. 3. Фотографии результатов терапии акне и распределение баллов оценочной шкалы 31-летней пациентки, тип кожи IV по Фицпатрику, до лечения (слева) и через 6 мес после проведения трех процедур аппликатором с 24 неизолированными иглами (справа)

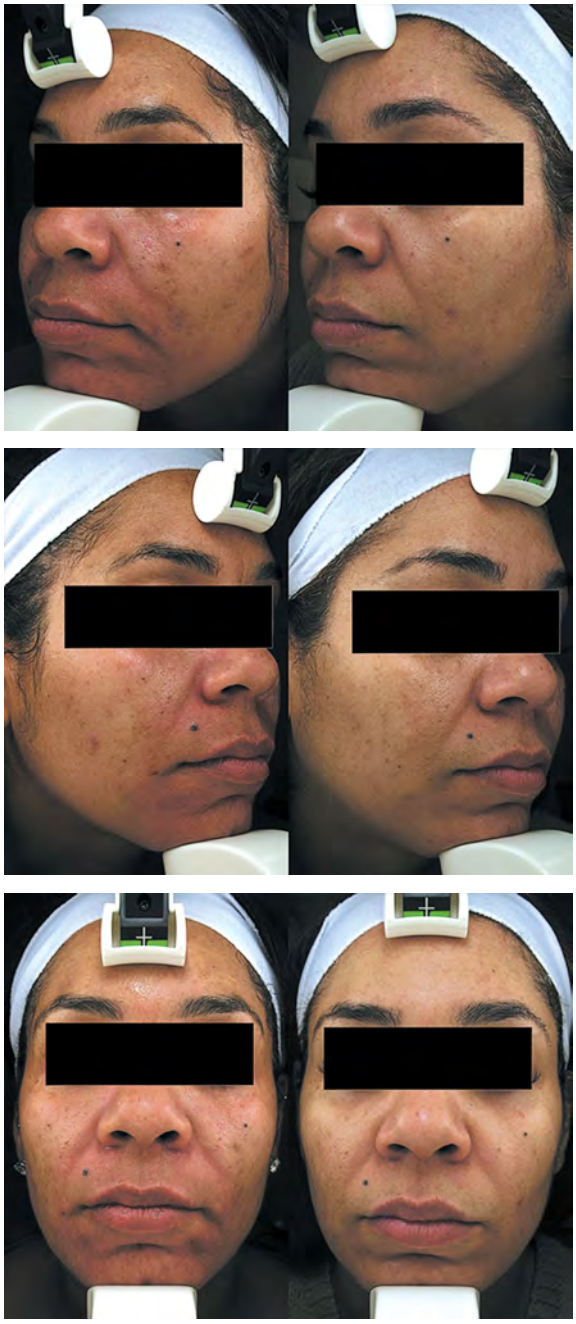

Оцениваемый параметр	До лечения	Через 6 мес после проведения терапии
Постакне	3 = средней степени	0 = постакне нет
Акне	3 = средней степени	0 = акне нет
Улучшение общего состояния кожи	–	4 = выраженное

Рис. 4. Фотографии результатов терапии акне и распределение баллов оценочной шкалы 41-летней пациентки, тип кожи IV по Фицпатрику, до лечения (слева) и через 6 мес после проведения трех процедур аппликатором с 24 изолированными иглами (справа)

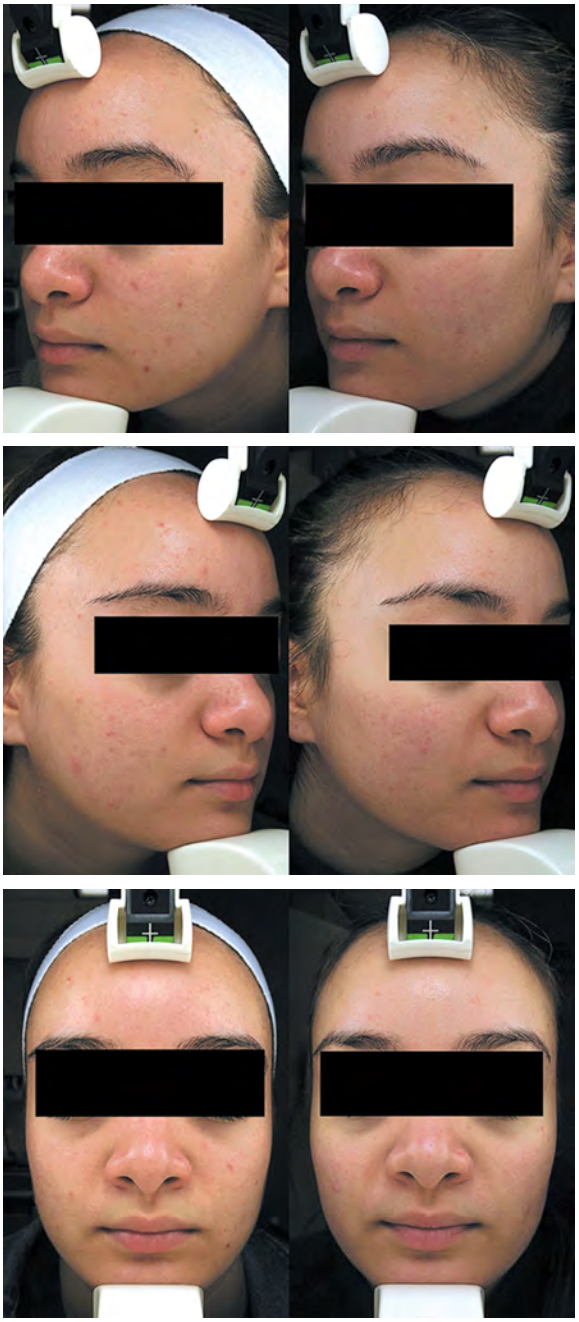

Оцениваемый параметр	До лечения	Через 6 мес после проведения терапии
Постакне	2 = легкой степени	0 = постакне нет
Акне	3 = средней степени	2 = легкой степени
Улучшение общего состояния кожи	–	3 = удовлетворительное

Рис. 5. Фотографии результатов терапии акне и распределение баллов оценочной шкалы 25-летней пациентки, тип кожи III по Фицпатрику, до лечения (слева) и через 6 мес после проведения трех процедур аппликатором с 24 неизолированными иглами (справа)

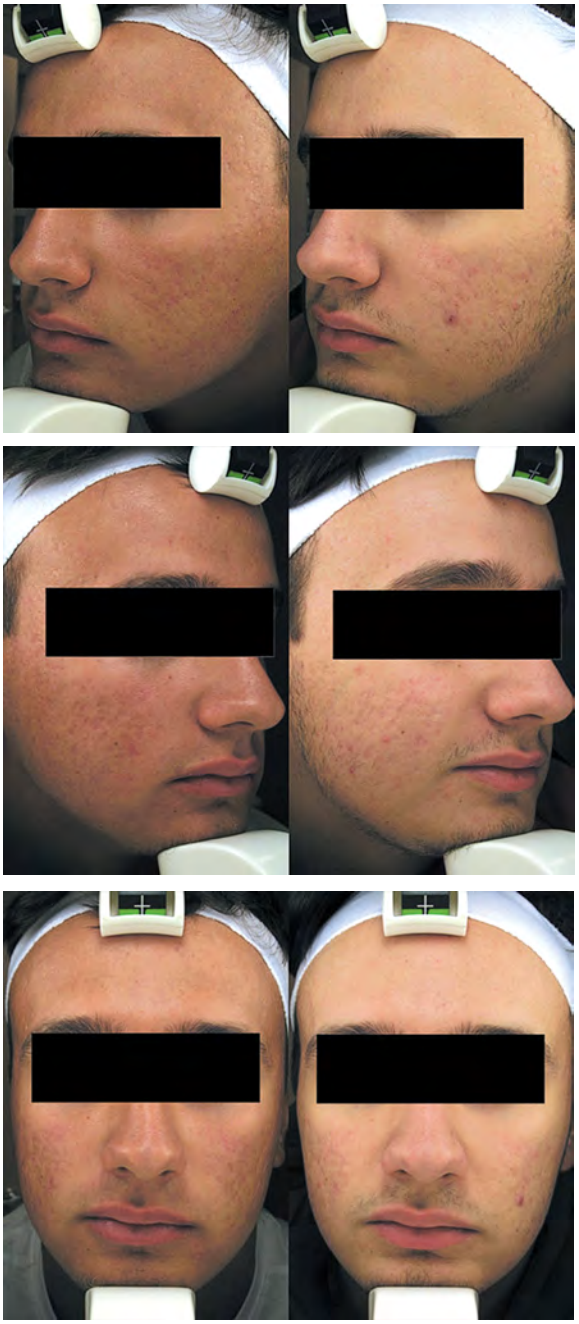

Оцениваемый параметр	До лечения	Через 6 мес после проведения терапии
Постакне	4 = тяжелой степени	1 = следы постакне
Акне	3 = средней степени	2 = легкой степени
Улучшение общего состояния кожи	–	4 = выраженное

Рис. 6. Фотографии результатов терапии акне и распределение баллов оценочной шкалы 18-летнего пациента, тип кожи II по Фицпатрику, до лечения (слева) и через 6 мес после проведения трех процедур аппликатором с 24 неизолированными иглами (справа)

24-игольные наконечники аппликатора для фракционной RF-терапии предназначены для фракционной передачи радиочастотной энергии на поверхность кожи. Энергия передается в кожу через 24 биполярные изолированные или неизолированные иглы, что приводит к локальному нагреванию и абляции кожи, находящейся в непосредственном контакте с иглами. Абляция и последующая коагуляция кожи после воздействия способствуют ее обновлению, в то время как интактная кожа между иглами обеспечивает более быстрое заживление тканей. Существует субнекротический, неабляционный, некоагуляционный нагрев матрикса дермы, способствующий объемному расширению дермы, а также регенерации волокон, что приводит к клинически заметной контракции кожи. Система InMode с аппликатором Fractora с 24-контактным наконечником одобрена FDA (K151273).

В ранее опубликованных статьях об этих способах лечения были представлены клинические, гистологические и отдаленные результаты одновременного лечения акне и связанных с ним рубцов [18–21]. Пациентам проводили терапию насадками с 24 иглами, причем с целью обеспечения дополнительной защиты эпидермиса для темных типов кожи применяли наконечники с изолирующим покрытием для достижения более высокого уровня безопасности [21].

За результатами наблюдали в течение трех лет, и по клиническим и гистологическим данным было продемонстрировано значимое преимущество одновременной терапии постакне и акне [19, 20]. Преимуществом являлись минимальная инвазивность процедуры, относительно короткий период восстановления и безопасность.

Данное исследование в свою очередь демонстрирует постепенное улучшение состояния акне и постакне при одновременном воздействии на них 24-игольным аппликатором Fractora. Пациентам проводили процедуру покрытыми или непокрытыми иглами в зависимости от их типа кожи по Фицпатрику. После проведения трех процедур пациентов наблюдали в течение 6 мес. Данный метод терапии оказался безопасным, значимых или неожиданных нежелательных событий не возникло. По среднему количеству баллов оценочной шкалы был продемонстрирован очевидный пример улучшения состояния акне, постакне и общего состояния кожи. Улучшение было постепенным, поскольку регенерация коллагена и эластина и, как следствие, обновление кожи, — процесс, который требует времени.

В заключение можно сказать, что результаты данного исследования еще раз подтверждают безопасность и эффективность фракционной технологии передачи RF-энергии при одновременной терапии акне и постакне.

Литература

1. **Goodman G.J.** Treatment of acne scarring. Int J Dermatol 2011; 50: 1179–1194.
2. **Kutlubay Z., Gokdemir G.** Treatment of atrophic facial acne scars with the Er:YAG laser: a Turkish experience. J Cosmet Laser Ther 2010; 12: 65–72.
3. **Manuskiatti W., Triwongwaranat D., Varothai S., et al.** Efficacy and safety of a carbon-dioxide ablative fractional resurfacing device for treatment of atrophic acne scars in Asians. J Am Acad Dermatol 2010; 63274–283.

4. **Taub A.F., Garretson C.B.** Treatment of acne scars of Skin Types II to V by sublative fractional bipolar radiofrequency and bipolar radiofrequency combined with diode laser. J Cosmet Dermatol 2011; 4: 18–27.
5. **Hruza G., Forman T.A, Collier S.L, Mulholland S.R.** Skin rejuvenation and wrinkle reduction using a fractional radiofrequency system. J Drugs Dermatol 2009; 8(3): 259–265.
6. **Elman M., Harth Y.** Novel multi-source phase-controlled radiofrequency technology for non-ablative and micro-ablative treatment of wrinkles lax skin and acne scars. Laser Ther 2011; 20: 139–144.
7. **Mulholland R.S., Ahn D.H., Kreindel M., Paul M.** Fractional ablative radio-frequency resurfacing in asian and caucasian skin: a novel method for deep radiofrequency fractional skin rejuvenation. J Cosmet Dermatol Sci App 2012; 2: 144–150.
8. **Dahan S., Rousseaux I., Cartier H.** Multisource radiofrequency for fractional skin resurfacing-significant reduction of wrinkles. J Cosmet Laser Ther 2013; 15(2): 91–97.
9. **Gold M., Taylor M., Rothaus K., Tanaka Y.** Non-insulated smooth motion, micro-needles RF fractional treatment for wrinkle reduction and lifting of the lower face: International study. Lasers Surg Med 2016; 48(8): 727–733.
10. **Tanaka Y.** Long-term nasal and peri-oral tightening by a single fractional noninsulated microneedle radiofrequency treatment. J Clin Aesthet Dermatol 2017; 10(2): 45–51.
11. **Kaplan H., Kaplan L.** Combination of microneedle radiofrequency (RF), fractional RF skin resurfacing and multi-source non-ablative skin tightening for minimal downtime full face skin rejuvenation. J Cosmet Laser Ther 2016; 18(8): 438–441.
12. **Lyons A., Roy J., Herrmann J., Chipps L.** Treatment of décolletage photoaging with fractional microneedling radiofrequency. J Drugs Dermatol 2018; 17(1): 74–76.
13. **Elman M., et al.** Effective treatment of atrophic and icepick acne scars using deep non-ablative radiofrequency and multisource fractional RF skin resurfacing. J Cosmet Dermatol 2012; 2: 267–272.
14. **Harth Y., Elman M., Ackerman E., Frank I.** Depressed acne scars — effective, minimal downtime treatment with a novel smooth motion non-insulated microneedle radiofrequency technology. J Cosmet Dermatol 2014; 4: 212–218.
15. **Elawar A., Dahan S.** Non-insulated fractional microneedle radiofrequency treatment with smooth motor insertion for reduction of depressed acne scars, pore size, and skin texture improvement: a preliminary study. J Clin Aesthet Dermatol 2018; 11(8): 41–44.
16. **Chandrashekar B.S., Sriram R., Mysore R., et al.** Evaluation of microneedling fractional radiofrequency device for treatment of acne scars. J Cutan Aesthet Surg 2014; 7: 93–97.
17. **Ibrahimi O.A., Weiss R.A., Weiss M.A., Halvorson C.R., et al.** Treatment of acne scars with high intensity focused radio frequency. J Drugs Dermatol 2015; 14(9): 1066–1069.
18. **Hellman J.** Retrospective study of the use of a fractional radio frequency ablative device in the treatment of acne vulgaris and related acne scars. J Cosmet Dermatol Sci App 2015; 5: 311–316.
19. **Hellman J.** Long term follow-up results of a fractional radio frequency ablative treatment of acne vulgaris and related acne scars. J Cosmet Dermatol Sci App 2016; 6: 100–104.
20. **Hellman J., Yao J.** Novel histological evidence of collagen and elastin regeneration in fractional RF-treated acne scars. J Cosmet Dermatol Sci App 2019; 9: 155–164.
21. **Battle E.F., Battle S.** Clinical evaluation of safety and efficacy of fractional radiofrequency facial treatment of skin type VI patients. Drugs Dermatol 2018; 17(11): 1032–1035.

Аршакян В.А.

Уплотнение кожи и коррекция дряблости с помощью мультимодальных RF-технологий

Обоснована и подтверждена клиническими примерами целесообразность ботулинотерапии у молодых пациентов с целью ранней профилактики возрастных изменений. Представлены подходы к профилактической и лечебной коррекции эстетических изменений в разных возрастных группах с учетом особенностей семейного анамнеза. Акцентирована необходимость комплексного обследования пациентов с определенными симптомами и симптомокомплексами, обращающихся к врачу-косметологу.

Ключевые слова: ботулинотерапия, профилактика возрастных изменений, коррекция возрастных изменений

Аршакян Вардан Арамаисович
К.м.н., пластический хирург, онколог-маммолог, преподаватель кафедры пластической хирургии Новосибирского государственного университета, Москва

Введение

В настоящее время значительными темпами растет спрос на малоинвазивную подтяжку кожи лица, шеи и рук. И то, что раньше было недостижимой целью, сейчас становится обыденной эстетической процедурой благодаря развитию множества основанных на энергии технологий, включающих лазеры, высокоинтенсивный сфокусированный ультразвук и радиочастотное воздействие (RF) [1–3]. Именно RF-технологии в последние годы особенно начали набирать популярность и завоевывать доверие — как специалистов в сфере эстетической медицины, так и пациентов, опробовавших их на себе [4].

RF-воздействие обеспечивает лифтинг-эффект за счет нагрева ретикулярной дермы, который запускает каскад реакций, ведущих к регенерации и приводящих к стимуляции неоколлагеногенеза и синтезу эластина [5]. В отличие от лазерного, RF-воздействие не зависит от хромофоров и безопасно практически для каждого пациента [6]. В настоящее время существуют несколько типов RF-технологий для медицинского и косметологического применения: монополярные, биполярные и многополярные RF-устройства.

Проведенные за последние годы многочисленные клинические исследования подтверждают эффективность RF-терапии в целях эстетической подтяжки кожи лица и тела. Peterson J.D. и соавт. провели клиническое исследование изменения механических свойств кожи через 6 мес после RF-воздействия и продемонстрировали статистически значимое улучшение состояния морщин и дряблости кожи с 1,42 балла по шкале Фицпатрика и с 0,66 балла по шкале Алексиадес до 1,57 и 0,70

соответственно [7]. В других, более фундаментальных, исследованиях говорится о том, что RF-воздействие стимулирует синтез коллагена и при этом увеличивает диаметр коллагеновых фибрилл, а также индуцирует микровоспалительную стимуляцию фибробластов и других веществ, участвующих в улучшении структуры дермы [8].

С появлением фракционных RF-устройств, сочетающих в себе две методики, ранее применявшиеся для коррекции и омоложения кожи по отдельности, — микронидлинга и RF, появилась и возможностью программирования глубины проникновения и интенсивности тепловой энергии воздействия. Подобно фракционному лазеру, фракционный RF-микронидлинг воздействует на определенные сегменты кожи и мягких тканей, оставляя островки интактных областей, с целью сокращения времени восстановления. Проведенные клинические исследования эффективности данной процедуры говорят об активном ремоделировании кожи, сопровождающемся увеличением ретикулярного объема дермы, а также увеличением содержания гиалуроновой кислоты и эластина уже через 10 нед после терапии [5].

Как и в любой другой сфере, в медицине и косметологии наиболее интересные и перспективные методы появляются на стыке технологий. Исследователи Mulholland и Hruza еще в 2009 г. опубликовали работу, в которой вместе с коллегами говорили о преимуществе комбинирования биполярной и фракционной RF, поясняя это тем, что сочетание данных технологий позволяет осуществлять тепловое воздействие для «внутренней и внешней дермальной стимуляции», которое способно вызвать как аблятивное улучшение состояния дисхромии, тонких линий и морщин, так и неаблятивное более глубокое дермальное воздействие [9]. В настоящее время с этим заявлением солидарна международная группа исследователей под руководством Dayan E., которые в своей клинической практике заметили, что целевые пациенты, желающие малоинвазивной подтяжки кожи, лучше всего реагируют на процедуру RF-микронидлинга, если ее сочетать с биполярным RF-воздействием, так как RF-микронидлинг позволяет подтягивать кожу и ремоделировать подкожную жировую ткань, а биполярное RF-воздействие — проводить нагрев глубоких тканей (**рис. 1, 2**). Генерируемое подачей тока тепловое воздействие коагулирует подкожный жир в непосредственной близости от внутреннего электрода и денатурирует ретикулярную дерму, сохраняя при этом сосочковую. Контролируемый нагрев способствует незамедлительному сжатию тройной

Рис. 1. 55-летняя женщина: А — состояние кожи подбородка и челюсти до терапии; Б — последующее состояние кожи через 6 мес после радиочастотной микронидлинга на челюсти и в подбородочной области, демонстрирующее уменьшение проявления дряблости кожи

спирали коллагена за счет разрушения в нем водородных связей, что приводит к уплотнению его нормальной структуры, вызывая также уплотнения вышележащей фибросептальной сети [10].

Целью настоящей публикации являются обзор и оценка вышеописанной мультимодальной RF-терапии, включающей в себя RF-микронидлинг и биполярное RF-воздействие, на основании многоцентрового клинического исследования, проведенного уже упомянутой группой специалистов под руководством Dayan E. [11].

Рис. 2. 47-летняя женщина с дряблостью кожи живота: А — состояние до терапии; Б — через 6 мес после терапии передней брюшной стенки комбинацией биполярного RF-воздействия и RF-микронидлинга наблюдается значительное улучшение состояния целевой области

Дизайн исследования

Настоящее многоцентровое ретроспективное исследование эффективности использования комбинации биполярного RF-лифтинга и RF-микронидлинга проводилось с января 2013 по декабрь 2018 г. с участием 247 пациентов (234 женщины и 13 мужчин), добровольно обратившихся в соответствующие клиники пластической хирургии с желанием омолодить кожу лица. Средний возраст участников составил 55,1 году, индекс массы тела — 24,3, 9% пациентов были активными курильщиками на момент оказания терапии, 2% пациентов проходили до этого процедуру липосакции в области шеи и 8,5% пациентов ранее проводили подтяжку кожи лица/шеи. Также все они соответствовали следующим критериям:

- отсутствие инфекционных заболеваний, коллагенозов, иммунодефицитных состояний;
- отсутствие в анамнезе склонности к образованию келоидных или гипертрофических рубцов;
- отсутствие показаний к приему нестероидных противовоспалительных препаратов во время исследования.

Перед началом процедуры у всех пациентов были идентифицированы и отмечены целевые области воздействия. В связи с этим авторами визуально было выделено две части: зона 1 — выше границы нижней челюсти и зона 2 — ниже границы нижней челюсти. После этого были обозначены участки локализованного ожирения в нижней части лица и шеи. Зоны, не требующие терапевтического вмешательства, определяли по линии, перпендикулярной нижнему краю губной комиссуры (т.е. «линиям марионетки»). Областей медиальнее этих линий избегали в качестве превентивной меры нарушения иннервации маргинальной ветви нижнечелюстного нерва. Таким образом, были выбраны следующие точки RF-воздействия:

- средняя линия субментальной области;
- точка на 1–2 см ниже соединения парасимфизарной части с телом нижней челюсти;
- постаурикулярное пространство — 2 точки доступа с обеих сторон.

Процедура проводилась под местной анестезией в 97,2% случаев с применением 50 мл 2% лидокаина, 1,5 мг адреналина, 1,5 мл бикарбоната в 1 л раствора Рингер-лактата, в свою очередь, 2,8% пациентов прошли процедуру под общим наркозом или с внутривенной седацией. В случае местной анестезии пациентам также проводилась премедикация 5 мг оксикодона и 5 мг бензодиазепама или их сочетанием.

Первым этапом исследования было проведение терапевтического вмешательства с помощью биполярного RF-устройства FaceTite (InMode Aesthetic Solution). Параметры настройки RF включали внутреннюю и внешнюю температуру отсечки в 68 и 38 °C соответственно. Предварительно определенные целевые зоны систематически нагревались с целью избегания потери тепла при обработке больших площадей. RF-воздействие выполнялось при ретроградном движении канюли и останавливалось в пределах 1 см от места доступа, чтобы предотвратить перегрев этой области. Для оценки температуры тканей применялись звуковые и визуальные сигналы с RF-консоли, обработку останавливали через 1 мин после достижения целевой внутренней и внешней температур.

Вторым этапом исследования было проведение фракционного RF-микронидлинга с помощью устройства Morpheus8 (InMode Aesthetics Solution). Настройки воздействия включали следующие параметры: глубина проникновения 2 мм, уровень энергии 30 кВт с 50% перекрытием. Перед началом RF-воздействия наконечник устройства прочно размещался перпендикулярно обрабатываемому участку. У пациентов с более тонкой кожей или более темным фототипом кожи по шкале Фицпатрика параметры энергии были снижены на 20%. Среднее время терапевтического сеанса составило 58 мин. Наблюдение за пациентами проводили через 1 нед и через 1, 3 и 6 мес.

Оценку эффективности терапии проводили три независимых пластических хирурга по фотографиям до и после проведения процедуры с использованием шкалы классификации лица/шеи по Бейкеру и t-теста для определения статистической значимости.

Результаты исследования

Статистический анализ полученных авторами данных показал объективное значимое снижение оценки по классификации лица/шеи по Бейкеру, которое составило 1,4 балла, что указывает на положительный эффект проведенной комбинированной терапии. Немаловажно и то, что 93% пациентов оказались довольны полученными результатами.

Параллельно, в связи с тем что авторы предположили существование вероятности потенциального влияния каких-либо контрольных переменных на полученные результаты, ими был проведен односторонний дисперсионный анализ с повторными измерениями, включающий следующие предикторы: пол, отношение

к курению, проводилась ли ранее липосакция, вес, возраст (дихотомия по медианному значению, 55), индекс массы тела, энергия, затраченная для челюсти справа (в кДж), энергия, затраченная для челюсти слева (в кДж) и энергия, затраченная для шеи (в кДж). Благодаря данному анализу исследователи выявили, что возраст оказывал значительное влияние на получаемый терапевтический эффект. Это говорит о том, что оценки, полученные согласно классификации лица и шеи по Бейкеру до и после терапии, различаются в разных возрастных группах. Однако, хотя средние значения и демонстрируют, что пациенты старшего возраста, по-видимому, получают более выраженный эффект от проводимого лечения по сравнению с пациентами более молодого возраста, обе возрастные группы по-прежнему показывают заметные и значительные улучшения состояния кожи лица.

Нежелательные побочные реакции, регистрируемые у пациентов исследуемой выборки, включали длительный отек — более 6 нед у 4,8% пациентов, уплотнение кожи — более 12 нед у 3,2% пациентов и развитие нейропраксии маргинальной нижнечелюстной ветви у 1,2% пациентов. Тем не менее все осложнения разрешались самостоятельно, без дальнейшего терапевтического вмешательства.

Схожие исследования

Один из авторов вышеописанного исследования, доктор Theodorou S.J. с коллегами, исследовал и опубликовал результаты почти круговой (270 градусов) липосакции предплечий с помощью радиочастотного излучения у 40 пациентов [12]. Независимый эксперт высоко оценил полученные эффекты уплотнения мягких тканей у большинства пациентов. В этой выборке отмечалось минимальное развитие осложнений (1 серома разрешилась с помощью аспирации и 1 ожог прошел после надлежащего ухода за раной). Затем, совместно с Dayan E. и коллегами, доработав используемый терапевтический протокол добавлением в него процедуры RF-микронидлинга, исследователи получили значительное усиление лифтинг-эффекта биполярного RF-воздействия, а также расширили возможность проведения терапии на сложных участках, таких как жировые отложения на руке проксимальнее локтя или в месте соединения рук и подмышек (**рис. 3**) [10].

Рис. 3. 44-летняя женщина с жировыми отложениями на боках: А — состояние до терапии;. Б — через 6 мес после терапии области спины комбинацией биполярного RF-воздействия и RF-микронидлинга наблюдается значительное улучшение состояния целевой области

Существуют и другие исследования, демонстрирующие эффективность комбинированного мультимодального применения RF-воздействия с целью улучшения эстетики лица. Например, Kaplan H. и Kaplan L. описали одновременное сочетание трех RF-технологий, включающих неаблятивный лифтинг, фракционную RF-обработку кожи и RF-микронидлинг, продемонстрировав улучшение более чем на 50% текстуры кожи, а также уменьшение дряблости и морщин у 43% выборки пациентов без развития неблагоприятных эффектов или значительного времени реабилитации [5]. Также некоторое число исследований показали действие неаблятивной RF-терапии с использованием нескольких источников как единственного эффективного метода коррекции контуров лица/тела [13], в свою очередь, авторы другого исследования говорят о RF-микронидлинге как о единственном эффективном методе [14], а также об эффективности комбинации неаблятивной и фракционной RF-обработки кожи [15].

Клиническое исследование фракционного биполярного RF-микронидлинга (Intensif; EndyMed, Кесария, Израиль) продемонстрировало значительное улучшение у пациентов после 2 терапевтических сеансов через 4 и 12 нед наблюдения [16]. Параллельно в течение 3 последовательных сеансов с интервалом в 4 нед проводилось изучение системы-аналога (Scarlet, Корея).

Иммуногистохимическое исследование показало значительное увеличение по сравнению с исходным уровнем содержания дермального коллагена через 4 нед после 3 терапевтических сеансов, а также значительное увеличение плотности фибриллина-1, начиная от дермоэпидермального соединения и до глубоких дермальный слоев [17].

Вывод

Комбинированная терапия с применением биполярной RF-технологии и фракционного RF-микронидлинга оказала корректирующий и омолаживающий эффект на состояние кожи лица исследуемой группы пациентов всех возрастных групп.

Тем не менее при анализе потенциально влияющих на результат переменных исследователи выявили, что пациенты старшего возраста получают более значимый эффект по сравнению с пациентами более молодого возраста. Авторы высказывают мнение, что описываемая комбинированная RF-терапия не является полной заменой подтяжки кожи лица/шеи у пациентов, которым она показана, данное сочетание лишь расширяет доступный арсенал пластических хирургов и дает возможность уменьшить дряблость мягких тканей лица без традиционного хирургического вмешательства.

Литература

1. **Chia C.T., Theodorou S.J., Hoyos A.E., Pitman G.H.** Radiofrequency-assisted liposuction compared with aggressive superficial, subdermal liposuction of the arms: a bilateral quantitative comparison. Plast Reconstr Surg Glob Open 2015; 3(7): e459.

2. **Fritz K., Salavastru C.** Ways of noninvasive facial skin tightening and fat reduction. Facial Plast Surg 2016; 32(3): 276–282.
3. **Sadick N.S., Makino Y.** Selective electro-thermolysis in aesthetic medicine: a review. Lasers Surg Med 2004; 34(2): 91–97.
4. Cosmetic Surgery National Data Bank Statistics. Aesthet Surg J 2018; 38(Suppl 3): 1–24.
5. **Kaplan H., Kaplan L.** Combination of microneedle radiofrequency (RF), fractional RF skin resurfacing and multi-source non-ablative skin tightening for minimaldowntime, full-face skin rejuvenation. J Cosmet Laser Ther 2016; 18(8): 438–441.
6. **Alster T.S, Lupton J.R.** Nonablative cutaneous remodeling using radiofrequency devices. Clin Dermatol 2007; 25(5): 487–491.
7. **Peterson J.D, Palm M.D., Kiripolsky M.G., et al.** Evaluation of the effect of fractional laser with radiofrequency and fractionated radiofrequency on the improvement of acne scars. Dermatol Surg 2011; 37(9): 1260–1267.
8. **Zelickson B.D., Kist D., Bernstein E.** Histological and ultrastructural evaluation of the effects of a radiofrequency-based nonablative dermal remodeling device: a pilot study. Arch Dermatol 2004; 140(2): 204–209.
9. **Hruza G., Taub A.F., Collier S.L.** Skin rejuvenation and wrinkle reduction using a fractional radiofrequency system. J Drugs Dermatol 2009; 8(3): 259–265.
10. **Dayan E., Chia C., Burns A.J., Theodorou S.** Adjustable Depth Fractional Radiofrequency Combined With Bipolar Radiofrequency: A Minimally Invasive Combination Treatment for Skin Laxity. Aesthet Surg J 2019; 39(3): 112–119.
11. **Dayan E., Rovatti P., Aston S., et al.** Multimodal Radiofrequency Application for Lower Face and Neck Laxity. Plast Reconstr Surg Glob Open 2020; 8(8): e2862.
12. **Theodorou S.J., Del Vecchio D., Chia C.T.** Soft tissue contraction in body contouring with radiofrequencyassisted liposuction: a treatment gap solution. Aesthet Surg J. 2018; 38(Suppl 2): 74–83.
13. **Royo de la Torre J, Moreno-Moraga J, Munoz E, et al.** Multisource, phase-controlled radiofrequency for treatment of skin laxity: correlation between clinical and in-vivo confocal microscopy results and real-time thermal changes. J Clin Aesthet Dermatol. 2011; 4(1): 28–35.
14. **Elawar A., Dahan S.** Non-insulated fractional microneedle radiofrequency treatment with smooth motor insertion for reduction of depressed acne scars, pore size, and skin texture improvement: a preliminary study. J Clin Aesthet Dermatol 2018; 11(8): 41–44.
15. **Elman M., Harth Y.** Novel multi-source phase-controlled radiofrequency technology for non-ablative and micro-ablative treatment of wrinkles, lax skin and acne scars. Laser Ther 2011; 20(2): 139–144.
16. **Sadick N, Rothaus K.O.** Minimally invasive radiofrequency devices. Clin Plast Surg 2016; 43(3): 567–575.
17. **Seo K.Y., Kim D.H., Lee S.E.** Skin rejuvenation by microneedle fractional radiofrequency and a human stem cell conditioned medium in Asian skin: a randomized controlled investigator blinded split-face study. J Cosmet Laser Ther 2013; 15(1): 25–33.

Коэн С., Доминский О., Арци О., Даян Э., Экштейн Д.

Радиочастотная термокоагуляционная технология омоложения лица и шеи на глубоком уровне: клиническая и ультразвуковая оценка результатов

Старение лица является комплексным процессом, протекающим на нескольких уровнях. Существуют многочисленные клинические исследования, подтверждающие эффективность радиочастотного сокращения и уплотнения тканей при воздействии на слой дермы и гиподермы. В статье приводятся результаты первого исследования омоложения нижней трети лица и шеи посредством радиочастотной термокоагуляции с охватом поверхностной мышечно-апоневротической системы. Для объективной оценки изменений авторами было применено ультразвуковое исследование.

Ключевые слова: радиочастотная термокоагуляция, поверхностная мышечно-апоневротическая система, неоколлагеногенез, лифтинг, InMode

Коэн Сарит[1, 2], Доминский Омри[1, 2], Арци Офир[2, 3], Даян Эрез[4], Экштейн Джозеф[5]

[1] Отделение пластической и реконструктивной хирургии, Медицинский центр Ассаф ха-Рофе, Израиль

[2] Медицинский факультет Саклера, Тель-Авивский университет, Израиль

[3] Отделение дерматологии, Тель-Авивский медицинский центр Сураски, Израиль

[4] Институт усовершенствованной пластической хирургии, Невада, США

[5] Отделение диагностической радиологии, Медицинский центр Рабина, Больница Бейлинсон, Израиль

Старение нижней трети лица и шеи сопряжено со сложными совокупными и обособленными изменениями, касающимися всех слоев лица [1]. Избыток и дряблость кожи, подкожная липодистрофия в сочетании с ослаблением поддерживающих связок и промежуточных фиброзных перегородок в конечном итоге приводят к формированию характерных возрастных изменений нижней трети лица и шеи.

Энергетические нехирургические методы уплотнения кожи включают лазерную и радиочастотную терапию, а также применение сфокусированного ультразвука. Все бóльшую популярность сегодня приобретает радиочастотное (radiofrequency, RF) омоложение. Нагрев тканей посредством радиочастотной энергии вызывает сокращение коллагена и его последующее ремоделирование [2]. Возникающее в результате термического воздействия уплотнение дермы было подтверждено многочисленными гистологическими и клиническими исследованиями [2–5]. Другие слои лица, расположенные глубже дермы, включая фиброзные перегородки, которые разделяют подкожный жировой слой на отдельные дольки (слой 2) [6], поверхностную мышечно-апоневротическую систему (superficial muscular aponeurotic system, SMAS) (слой 3) [7, 8] и поддерживающие связки (слой 4), также содержат коллаген [1, 9].

Недавно Управление по санитарному надзору за качеством пищевых продуктов и медикаментов США одобрило малоинвазивную биполярную радиочастотную технологию нового поколения с контролируемым термическим воздействием для

выполнения процедур электрокоагуляции и гемостаза. При обзоре публикаций было обнаружено лишь 2 исследования серии случаев контурной пластики шейно-лицевой области с использованием радиочастотной термокоагуляции (radiofrequency thermocoagulation, RFTC) [10, 11]. Оценка эстетических изменений в этих исследованиях была основана на опросе удовлетворенности пациентов с небольшим количеством объективных данных. Одно исследование также включало оценку результатов независимыми экспертами при помощи фотоснимков [11]. Целью рассматриваемого ниже пилотного исследования было раскрыть возможности применения радиочастотной термокоагуляционной энергии на глубоком уровне и объективно оценить эффективность терапии как количественно, так и качественно.

Материалы и методы

ДИЗАЙН ИССЛЕДОВАНИЯ

Данное проспективное несравнительное одноцентровое исследование было проведено в период с июня 2017 по июнь 2018 г. Исследование получило одобрение экспертного совета Медицинского центра Ассаф ха-Рофе и проводилось в соответствии с этическими принципами, изложенными в Хельсинкской декларации.

ВЫБОРКА ПАЦИЕНТОВ И ПРОТОКОЛ ТЕРАПИИ

В работе приняли участие 10 здоровых женщин (в том числе курящих), стремящихся улучшить контур нижней трети лица и шеи. От всех участниц было получено письменное информированное согласие. Критерии включения: птоз тканей от легкой до умеренной степени выраженности, локальные жировые отложения в области подбородка, птоз кожи по нижнечелюстной линии от легкой до умеренной степени выраженности (тип 1 и 2 классификации Бейкера) [12]. Согласно этой классификации, для пациентов с типом 1 было характерно наличие легкой дряблости кожи шеи, локальных жировых отложений в области подбородка, ранних признаков птоза кожи по нижнечелюстной линии. В свою очередь, пациенты, отнесенные к типу 2, имели умеренную дряблость кожи шеи, локальные жировые отложения в области подбородка с умеренной степенью выраженности птоза кожи по нижнечелюстной линии.

К критериям исключения относились:

- наличие кардиостимулятора, внутреннего дефибриллятора или любого другого активного электрического имплантата в любой анатомической области;
- поверхностный постоянный имплантат в зоне коррекции;
- наличие в анамнезе косметических процедур в области лица и шеи в предшествовавшие исследованию 6 мес;
- наличие асимметрии лица, рубцов или дерматозов инфекционного происхождения в области коррекции;
- прохождение пациентом антикоагулянтной или иммуносупрессивной терапии;
- аутоиммунные заболевания;
- значительная потеря веса в анамнезе.

Также были исключены пациенты с нереалистичными ожиданиями.

Каждому пациенту была проведена 1 процедура терапии. Ультразвуковая оценка клинической картины проводилась перед процедурой и через 6 нед после нее. Стандартизированные фотоснимки были сделаны до и через 12 мес после процедуры. Контрольные визиты были запланированы через 2, 6 нед и 12 мес после коррекции.

АППАРАТ

Для проведения процедуры коррекции был использован биполярный RFTC-аппарат с системой контроля термического воздействия, состоящий из платформы InMode и аппликатора. Аппликатор включает внутренний стержнеподобный электрод (канюлю) длиной 10 см и диаметром 1,3 мм и внешний электрод, объединенные в одну манипулу при помощи рукоятки. Внутренний электрод имеет на конце пулеобразный пластиковый диссектор для защиты тканей от перегрева. Внешний электрод имеет достаточно крупный диаметр для рассеивания энергии на поверхности кожи во избежание термического повреждения. Плотность потока радиочастотной энергии выше вокруг меньшего по размеру внутреннего электрода, радиочастотная энергия передается по градиенту с кончика внутреннего электрода по направлению к внешнему электроду. Под воздействием радиочастотной энергии происходит термическая коагуляция коллагеновых волокон, сосудистой и жировой ткани, а также расплавление жира. Поступление RF-энергии к внешнему электроду сопровождается некоагуляционной стимуляцией неоколлагеногенеза на уровне дермы.

Как внешний, так и внутренний электрод имеют встроенные датчики температуры, которые автоматически контролируют термическое воздействие. Диапазон критических значений температурного показателя отключения внутреннего электрода составляет 50–70 °C, а диапазон критических значений температурного показателя отключения внешнего электрода — 35–43 °C. При достижении заданной температуры происходит прекращение подачи радиочастотного тока к электроду. Дополнительные меры безопасности, обеспечиваемые датчиками внутреннего электрода, включают контроль скорости повышения температуры, сопротивления ткани, а также звуковую обратную связь. Быстрое повышение температуры или слишком резкие изменения сопротивления тканей приводят к автоматическому отключению подачи RF-энергии. Глубина обработки регулируется путем изменения расстояния между двумя электродами.

РАЗМЕТКА ОБЛАСТИ КОРРЕКЦИИ И ОБЕЗБОЛИВАНИЕ

Предпроцедурная разметка включала 5 зон обработки: треугольную зону над краем нижней челюсти с обеих сторон и 3 треугольные зоны шеи (2 боковые и 1 центральную). Линия, проходящая на 0,5 см выше и ниже границы нижней челюсти, разделяла зоны обработки лица и шеи соответственно. Верхняя граница зоны обработки обозначалась линией, проведенной от мочки уха к нижней трети носогубной складки. Медиальная граница над нижней челюстью доходила до вертикальной линии, спускающейся от латерального края глазницы. Нижняя граница доходила до 2-й поперечной складки шеи (**рис. 1**).

Область коррекции инфильтрировали модифицированным тумесцентным раствором Клейна (50 мл 1% лидокаина, 50 мл 0,9% физиологического раствора и 0,5 мг эпинефрина, 1 : 1000) с помощью канюли 14G размера через 3 канала доступа: 2 располагаются под мочками ушей и 1 субментально (**рис. 1**). Каждая зона обработки инфильтрировалась 20 см3 тумесцентного раствора для достижения достаточного тургора. Стерильный ультразвуковой гель применялся для улучшения RF-контакта и скольжения электрода. Показатели температуры отключения: 39 °C для внешнего электрода и 69 °C для внутреннего электрода.

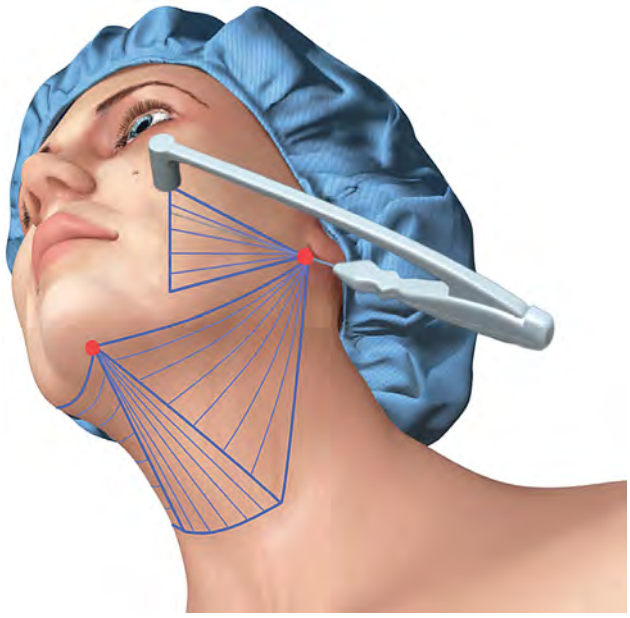

Рис. 1. Предпроцедурная разметка области коррекции. Область нижней трети лица и шеи разделяют на 5 треугольных зон обработки: треугольную зону над краем нижней челюсти с обеих сторон и 3 треугольные зоны шеи (2 боковые и 1 центральную). Каналы доступа (обозначены красным) включают 2 канала под мочками ушей и 1, расположенный субментально

ХИРУРГИЧЕСКАЯ ТЕХНИКА

Для осуществления термокоагуляции целевых тканей лица и шеи посредством биполярной радиочастотной технологии с контролируемой температурой воздействия манипула аппликатора вводится через специальные каналы доступа. Внутренний электрод-канюля вводится через подкожный слой в плоскость под SMAS, а внешний электрод скользит по поверхности кожи в тандеме с внутренним. Радиочастотная энергия при мощности 20 Вт подается ретроградным линейным способом, пока не будет достигнута заданная внутренняя температура отключения. Последовательная веерообразная техника обработки обеспечивает охват всей предварительно отмеченной зоны коррекции. Электрический ток течет от кончика канюли к внешнему электроду, оказывая ограниченное термическое воздействие и равномерный нагрев. Внутренняя канюля коагулирует и расплавляет подкожный жир и одновременно сокращает глубокие слои содержащих коллаген тканей. Количество радиочастотной энергии, доставляемой для каждой зоны, составляет 1,5–2 кДж.

ПОСТПРОЦЕДУРНЫЙ УХОД

Пациентам надлежало в течение первых трех дней применять лицевую повязку, а также посещать лимфодренажный массаж на 1-й и 2-й нед после процедуры.

ОЦЕНКА ДОСТИГНУТЫХ ИЗМЕНЕНИЙ

Чтобы объективно оценить эффективность метода RFTC, при помощи ультразвукового исследования были измерены толщина и эхогенность 1–5-го слоев в 3 анатомических точках на исходном уровне и через 6 нед после процедуры.

1. Нижняя часть лица — датчик (линейный датчик GE 12L-RS) располагался вдоль вертикальной линии, спускающейся от латерального края глазницы перед жевательной мышцей.

2. Латеральная поверхность шеи — вдоль боковой границы подкожной мышцы шеи, с размещением краниальной части датчика на один палец ниже угла нижней челюсти, что соответствует расположению шейных поддерживающих связок [13].
3. Субментальная область — датчик располагался горизонтально на половине расстояния между низшей точкой подбородка и подъязычной костью.

Эти анатомические ориентиры (например, латеральный край глазницы, угол нижней челюсти, низшая точка подбородка и подъязычная кость) были выбраны в качестве контрольных точек, чтобы избежать потенциальной погрешности измерений.

Изображения и измерения были получены в ходе ультразвукового исследования, проведенного сертифицированным рентгенологом с использованием ультразвукового аппарата GE Voluson E. Система обеспечивает 4D-качество изображений, двойной режим (B/BC) в реальном времени и автоматическую функциональную визуализацию. Все изображения были получены из одних и тех же 3 анатомических точек. Толщина лицевых слоев 1–5 в каждой из 3 точек измерялась в сантиметрах до и через 6 нед после процедуры.

Для оценки эхогенности лицевых слоев (1–5) подсчитывалось количество пикселей ультразвуковых изображений, полученных и обработанных с помощью анализа изображений с использованием приложения на основе Matlab (The Mathworks, Натик, Массачусетс). Этот утвержденный метод измеряет эхогенность по числовой шкале от 0 (неэхогенный) до 255 (максимальная эхогенность) [14]. Высокоэхогенные пиксели (High echogenic pixels, HEP) с показателем эхогенности 170–255 были зарегистрированы для каждой из 3 точек до и через 6 нед после процедуры. Увеличение количества HEP коррелирует с увеличением эхогенности.

Что касается эхогенности, гиперэхогенные сигналы отражают волокна коллагена тканей лица, тогда как гипоэхогенные сигналы исходят от внеклеточного матрикса, который находится между волокнами коллагена и подкожно-жировым слоем. Таким образом, постпроцедурное повышение эхогенности в слоях 1–5 свидетельствует о процессе неоколлагеногенеза, индуцированного устройством RFTC. Было собрано 12 наборов данных: толщина до и после операции, а также эхогенность в 3 вышеупомянутых анатомических точках.

Клинический результат / эффективность оценивали 2 независимых врача (пластический хирург и дерматолог) на исходном уровне и через 12 мес после процедуры с использованием утвержденной 5-балльной шкалы для оценки эстетических изменений нижней трети лица [15] и шкалы Мерц для оценки возрастных изменений нижнечелюстной линии [16, 17]. Утвержденная 5-балльная оценочная шкала имела следующую структуру: 1 — небольшое улучшение или его отсутствие (0–10%); 2 — заметное улучшение (10–25%); 3 — удовлетворительное улучшение (25–50%); 4 — хорошее улучшение (50–75%); 5 — отличное улучшение (> 75%). Шкала Мерц для оценки возрастных изменений нижнечелюстной линии: 0 — нет провисания; 1 — легкое провисание; 2 — умеренное провисание; 3 — выраженное провисание; 4 — сильно выраженное провисание. Удовлетворенность клиническим результатом оценивалась через 12 мес самими пациентами по шкале от 1 до 4: 1 — «неудовлетворен», а 4 — «очень доволен». Переносимость

процедуры оценивалась пациентом по шкале от 1 до 4, где 1 — плохая переносимость, а 4 — отличная переносимость. Побочные эффекты также были задокументированы при последующих посещениях.

СТАТИСТИЧЕСКИЙ АНАЛИЗ

Для сопоставления исходных (Pre) и постпроцедурных (Post) показателей эхогенности и толщины был использован критерий Уилкоксона. Процент изменения показателя (% изменения) был рассчитан для каждой анатомической точки конкретного пациента следующим образом:

$$\% \text{ изменения} = 100 \times (\text{Post} - \text{Pre}) / \text{Pre}.$$

Средний процент изменений был подсчитан для каждого измерения и анатомической локализации. Уровень значимости был определен как $\alpha = 0{,}05$. Статистический анализ проводился с помощью SPSS 25.0.

Результаты

Все пациенты завершили участие в исследовании. Средний возраст составлял 60,2 года (от 52 до 76 лет). Измерения толщины и эхогенности представлены в **табл. 1**.

После процедуры RFTC наблюдалось повышение количества HEP, подсчитанных во всех анатомических точках. Процентное увеличение на участок составило 149% в латеральной области шеи, 78% в нижней трети лица и 60% в субментальной области. Различия между значениями показателей до и после лечения были статистически значимыми (p = 0,01–0,02). Подобное увеличение эхогенности свидетельствует об увеличении содержания коллагена в слоях 1–5.

Также после процедуры отмечалось общее уменьшение толщины. Процентное уменьшение толщины на участок составило 16% для латеральной поверхности шеи, 6% для нижней трети лица и 19% для субментальной области (p = 0,01). Это уменьшение лежит в основе лифтинг-эффекта за счет снижения содержания жира, сокращения коллагеновой ткани и перестройки коллагеновых волокон.

Среднее улучшение контура нижней трети лица согласно экспертной оценке, составило 3,8 (улучшение на 50–75%). По шкале Мерц для оценки возрастных

Таблица 1. Показатели эхогенности и толщины для слоев 1–5

Параметр		Латеральная поверхность шеи	Нижняя треть лица	Субментальная область
Эхогенность (HEP)	Pre	4,5 ± 1,7	5,6 ± 2,2	3,2 ± 1,4
	Post	10,6 ± 7,3	9,5 ± 5,7	5,0 ± 2,8
	Изменение	149,3% ± 178,7%	77,7% ± 91,7%	60,3% ± 68,3%
	p	0,01	0,02	0,01
Толщина (см)	Pre	1,7 ± 0,2	1,4 ± 0,1	1,8 ± 0,2
	Post	1,5 ± 0,3	1,3 ± 0,1	1,5 ± 0,2
	Изменение	–16,2% ± 10,3%	–5,8% ± 3,5 %	–18,7% ± 10,3%
	p	0,01	0,01	0,01

Таблица 2. Характеристика пациентов и результаты коррекции у 10 женщин, которым выполнялась контурная пластика на глубоком уровне посредством RF-терапии

Пациент	Инициалы	Возраст	Шкала Мерц						Улучшение			Удовлетворенность	Переносимость	Нежелательные реакции
			Исходный показатель			Показатель через 12 мес после процедуры								
			P_1	P_2	Ср	P_1	P_2	Ср	P_1	P_2	Ср			
1	HA	52	3	3	3	2	1	1,5	3	3	3	3	2	н/о
2	HG	76	4	3	3,5	2	1	1,5	4	3	3,5	4	4	н/о
3	MA	63	3	4	3,5	1	1	1	3	3	3	3	3	н/о
4	YL	47	1	2	1,5	1	1	1	4	5	4,5	4	3	н/о
5	NBA	66	4	3	3,5	1	1	1	5	4	4,5	3	3	н/о
6	MC	69	2	2	2	1	1	1	4	5	4,5	4	3	н/о
7	DA	59	3	4	3,5	1	1	1	4	3	3,5	2	3	Отек
8	AZ	61	2	1	1,5	1	0	0,5	4	4	4	4	3	н/о
9	YL	52	3	4	3,5	1	1	1	3	4	3,5	4	3	н/о
10	SH	57	3	3	3	1	1	1	4	4	4	4	4	н/о
Среднее		60,2			2,85			1,05			3,8	3,5	3,3	

Примечание. н/о — не отмечались.

изменений нижнечелюстной линии показатель с 2,85 на исходном уровне снизился до 1,05 через 12 мес после лечения. Таким образом, корреляция между значениями показателей согласно экспертной оценке была значительной и носила умеренный или выраженный характер ($0,60 < r < 0,94$), что указывает на надежность результатов и возможность их усреднить. Переносимость процедуры согласно оценке пациентов составила 3,3, а удовлетворенность — 3,5. Побочные эффекты были минимальными. Характеристики пациентов и результаты терапии показаны в **табл. 2**. Презентация клинических случаев и отдельные результаты ультразвукового исследования, демонстрирующие толщину и эхогенность, представлены на **рис. 2–6**.

Обсуждение

Старение лица представляет собой комплексный процесс, затрагивающий ткани слоев 1–4 (дерма, фиброзные перегородки, SMAS и поддерживающие связки соответственно), которые содержат коллаген, а также жировую ткань. Зависимые от возраста изменения коллагенсодержащих тканей лица (растяжение, фрагментация и ослабление) и лицевых жировых компартментов (перемещение вниз и сдвиг объема вниз внутри самих компартментов) вносят свой вклад в основные признаки старения лица.

Современные нехирургические методы коррекции контуров лица включают лазерную, ультразвуковую и RF-терапию. Технологии, основанные на эффектах радиочастотного тока, эволюционировали от термически индуцированного сокращения коллагена, находящегося только в дерме [3–5], до сокращения

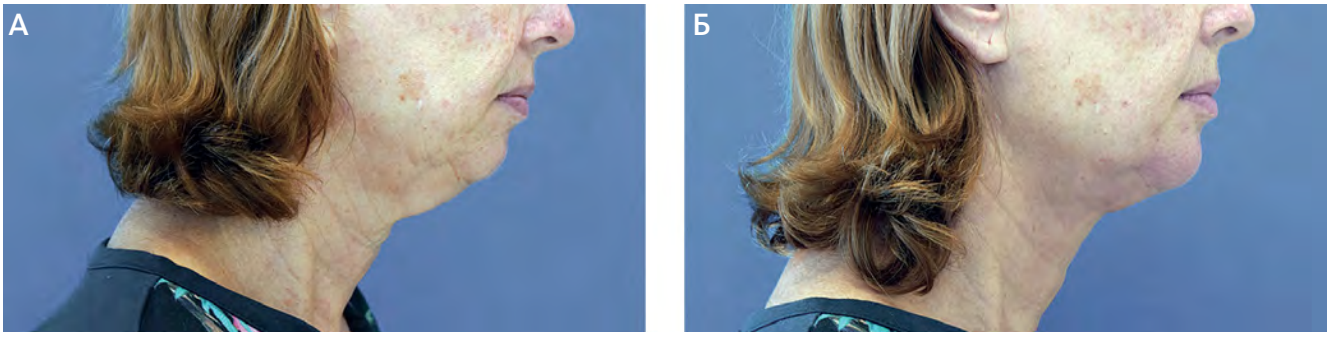

Рис. 2. Пациентка, 65 лет: А — исходное состояние; Б — через 12 мес после терапии. Обратите внимание на улучшение четкости нижнечелюстной линии и шейно-подбородочного угла

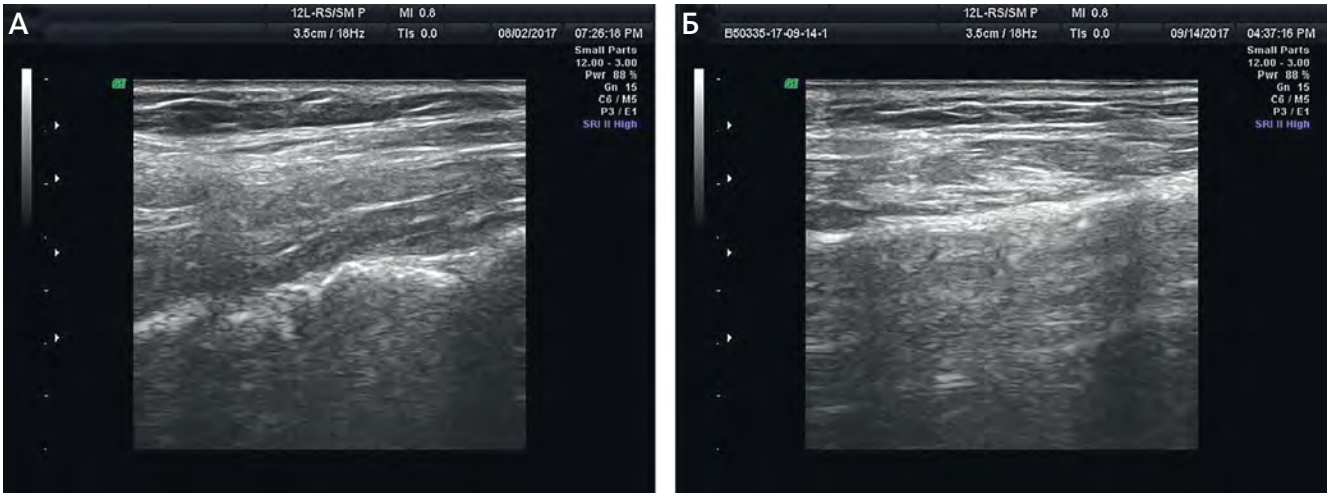

Рис. 3. Ультразвуковое изображение латеральной поверхности шеи до (А) и через 6 нед после процедуры (Б), демонстрирующее значительное сокращение и уменьшение толщины 1–5 лицевых слоев (с 1,78 до 1,2 см). На вставках заметно усиление эхогенности лицевых слоев. Количество НЕР, подсчитанное с помощью анализа изображений, составляло 4,2564 до и 10,4887 после операции, что свидетельствует о неоколлагеногенезе, индуцированном устройством RFTC

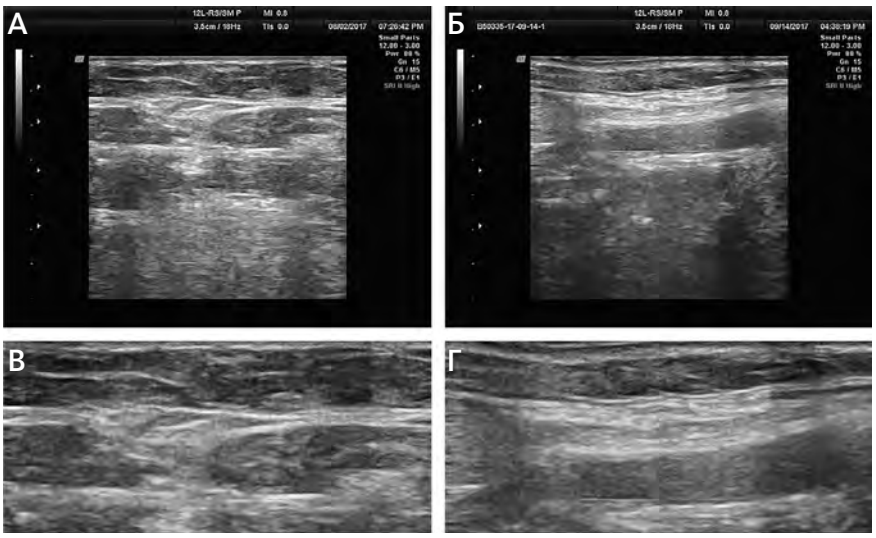

Рис. 4. Ультразвуковое изображение субментальной области до (А) и через 6 нед после процедуры (Б), демонстрирующее заметное уменьшение толщины лицевых слоев (с 1,98 до 1,35 см). Наблюдаются признаки выраженного липолиза, сокращение и перестройка коллагеновой ткани. Расплавленный жир был замещен коллагеновыми волокнами. Количество НЕР изменилось с 4,951 в исходном состоянии (В) до 5,4249 после терапии (Г)

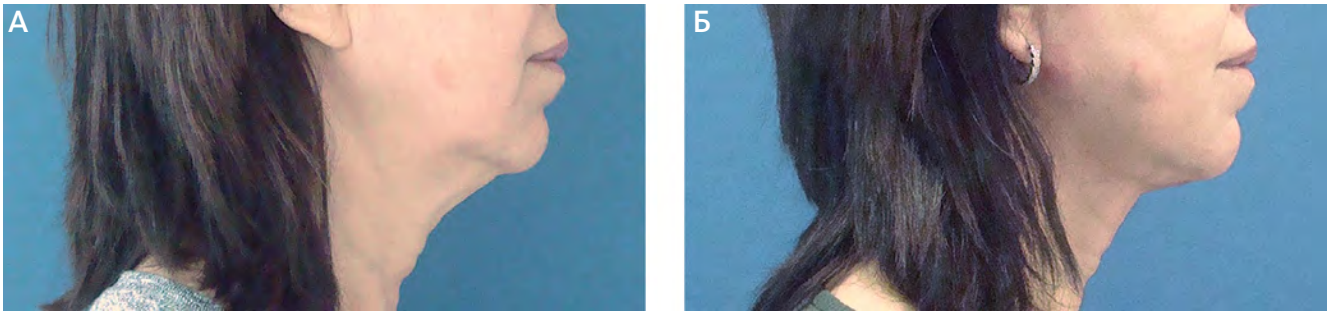

Рис. 5. **Пациентка, 56 лет: А — исходное состояние; Б — через 12 нед после процедуры**

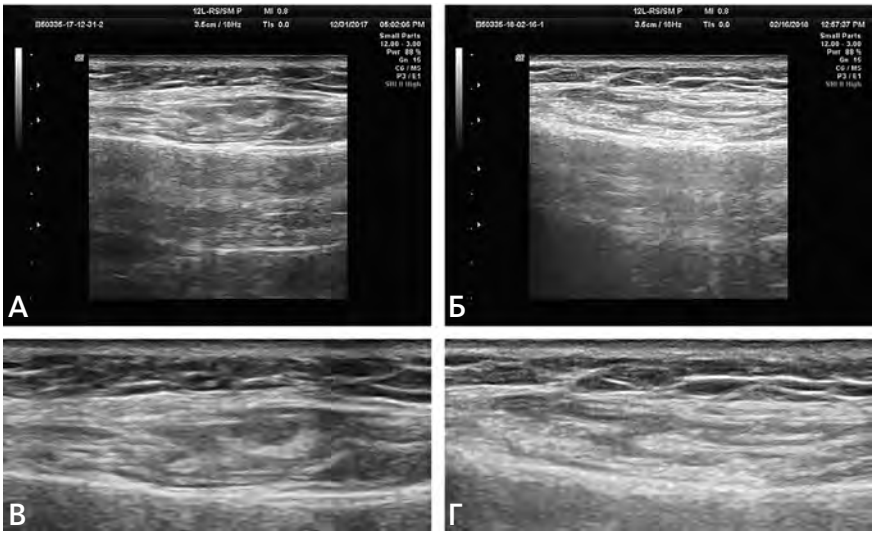

Рис. 6. **Ультразвуковое изображение нижней трети средней области щеки до (А) и через 6 нед после процедуры (Б), демонстрирующее более плотно организованную структуру коллагеновых волокон, общее уменьшение толщины (1,34–1,2 см после терапии). Количество НЕР было 8,2058 до (В) и 22,1062 после процедуры (Г)**

фибросептальной сети. Таким образом, произошел парадигматический переход от двухмерного горизонтального уплотнения (направленного на улучшение дряблости кожи) [2, 5, 18] к трехмерному уплотнению тканей (которое затрагивает глубокие слои тканей, содержащих коллаген) [19]. Новейшая радиочастотная технология — это передача радиочастотной энергии под контролем температуры нагрева тканей с воздействием на коллагеновые волокна, а также жировую ткань. Эта RF-ассоциированная липосакция применялась для коррекции контуров тела [19–21], при этом сообщалось о более выраженном сокращении мягких тканей по сравнению с другими методами липосакции: сокращение на 47% [19] по сравнению с показателем сокращения тканей для лазерного липолиза через 6 мес, равным 17% [22], и показателем для классической липопластики с аспирацией — 6% [23]. В результате происходит лифтинг тканей и липолиз, которые также могут быть применимы для коррекции контура нижней трети лица и шеи матки.

В нашем проспективном исследовании участвовали пациенты, которым впервые с помощью устройства RFTC была проведена коррекция на уровне суб-SMAS. Это также первое когортное исследование, в котором RF-эффект был задокументирован как количественно, так и качественно с помощью ультразвуковых измерений лицевых слоев 1–5 в исходном состоянии и после проведения процедуры. При помощи биполярной технологии стало возможным

целевое термическое воздействие RF-энергии на уровне суб-SMAS с охватом следующих слоев: SMAS, подкожно-жировой ткань и ретикулярная дерма. Суб-SMAS (слой 4) — это, по сути, бессосудистое пространство, содержащее мягкие ткани, поддерживающие связки и ветви лицевого нерва, идущие с глубокого уровня к поверхностному по отношению к определенным ориентирам. Ветви лицевого нерва остаются глубже вместе с глубокой фасцией (слой 5) на латеральной поверхности лица (область, расположенная латеральней по отношению к вертикальной линии, проведенной вниз через наружный край глазной щели). Медиальнее этой линии, в тесной связи с поддерживающими связками, эти ветви пересекают слой 4, иннервируя нижнюю поверхность мимических мышц [1]. Упомянутые анатомические ориентиры были подтверждены результатами многочисленных вскрытий [24, 25]. Верхняя и нижняя щечные ветви подходят к переднему краю жевательной мышцы вместе с верхней и нижней основными жевательными связками соответственно [1, 24]. Краевая нижнечелюстная ветвь проходит через слой 4, пересекая лицевые сосуды на 3,1 мм выше нижней границы нижней челюсти [25]. Следовательно, терапия в суб-SMAS плоскости на латеральной поверхности лица и на расстоянии 0,5 см от нижней границы нижней челюсти, согласно нашей методике, безопасна и исключает нежелательное повреждение лицевого нерва. Безопасность диссекции на уровне суб-SMAS также документально подтверждена для ритидэктомии в глубокой плоскости с частотой временной нейропраксии лицевого нерва 1% и отсутствием стойкого повреждения лицевого нерва. Эти данные согласуются с частотой временной нейропраксии 2,1% зарегистрированной среди 12 000 процедур лифтинга лица [26]. Многослойный объемный нагрев и снижение риска термического повреждения поверхностных слоев лица (например, узлов, уплотнения тканей) — другие предполагаемые преимущества RF-воздействия на уровне суб-SMAS.

Нами приводятся клинические и объективные результаты ультразвукового исследования 10 пациентов после процедуры RFTC. Большинство пациентов достигли значимых клинических улучшений и были очень довольны результатами. Все пациенты отметили отличную переносимость процедуры с минимальными болевыми ощущениями, дискомфортом и отеком, которые разрешились вскоре после процедуры. Наблюдалось значительное усиление эхогенности лицевых слоев 1–5: 149% для латеральной поверхности шеи, 78% — для нижней трети лица и 60% — для субментальной области. Мы предполагаем, что наблюдаемые признаки неоколлагеногенеза являются следствием не только термически индуцированного ремоделирования коллагена в глубоких слоях коллагенсодержащих тканей, но и активной фибробластической реакции, направленной на замещение расплавленной жировой ткани. Полученные при ультразвуковом исследовании изображения продемонстрировали заметно более организованные, компактные, плотно расположенные слои, свидетельствующие о перестройке системы коллагеновых волокон. Эти изменения также могли повлиять на увеличение эхогенности и уменьшение толщины. Также отмечено значительное уменьшение толщины лицевых слоев 1–5. Эти данные свидетельствуют о выраженном уплотнении тканей, являющемся следствием термического сокращения коллагенсодержащей ткани, а также о расплавлении жировой ткани и липолизе.

Настоящее исследование также предоставляет убедительное подтверждение двунаправленного действия инвазивной радиочастотной технологии: уплотнение коллагенсодержащих тканей лица в сочетании с радиочастотным липолизом. Хотя это исследование ограничено небольшим размером выборки, для каждого пациента было собрано 12 наборов объективных данных, а эффективность терапии была объективно оценена путем количественных и качественных ультразвуковых измерений в 3 анатомических точках. Краткосрочный характер наблюдений за изменениями при помощи ультразвукового исследования — еще одно потенциальное ограничение. Тем не менее хорошо известно, что сокращение и уплотнение мягких тканей, вызванное радиочастотным воздействием, продолжает усиливаться с течением времени. Это соответствует нашим клиническим наблюдениям. Необходимы дальнейшие многоцентровые исследования с более длительным периодом наблюдения.

В заключение хотелось бы отметить, что проведение RFTC на более глубоком уровне открывает новые перспективы нехирургического формирования контуров лица и шеи. Данная технология обеспечивает многослойное сокращение коллагенсодержащих тканей, глубокое уплотнение и выраженный липолиз. Представленная в исследовании методика безопасна и эффективна и может рассматриваться в качестве альтернативы хирургическому лифтингу у отдельных пациентов.

Литература

1. **Mendelson B., Wong C.** Anatomy of the aging face. In: Plastic Surgery. Neligan P.C., ed. Vol. 2. 3rd ed. New York: Elsevier Saunders; 2013. pp. 78–92.
2. **Dover J.S., Zelickson B**. 14-Physician Multispecialty Consensus Panel. Results of a survey of 5,700 patient monopolar radiofrequency facial skin tightening treatments: assessment of a lowenergy multiple-pass technique leading to a clinical end point algorithm. Dermatol Surg 2007; 33(8): 900–907.
3. **Zelickson B.D., Kist D., Bernstein E., et al.** Histological and ultrastructural evaluation of the effects of a radiofrequency-based nonablative dermal remodeling device: a pilot study. Arch Dermatol 2004; 140(2): 204–209.
4. **Mulholland R.S.** Radio frequency energy for non-invasive and minimally invasive skin tightening. Clin Plast Surg 2011; 38(3): 437–448.
5. **Mulholland R.S., Ahn D.H., Kreindel M., Paul M.** Fractional ablative radio-frequency resurfacing in Asian and Caucasian skin: a novel method for deep radiofrequency fractional skin rejuvenation. J Cosmet Dermatol Sci Appl 2012; 2(3): 144–150.
6. **Rohrich R.J., Pessa J.E.** The retaining system of the face: histologic evaluation of the septal boundaries of the subcutaneous fat compartments. Plast Reconstr Surg 2008; 121(5): 1804–1809.
7. **Har-Shai Y., et al.** Mechanical properties and microstructure of the superficial musculoaponeurotic system. Plast Reconstr Surg 1996; 98(1): 59–70.
8. **Ghassemi A., et al.** Anatomy of the SMAS revisited. Aesthetic Plast Surg 2003; 27(4): 258–264.

9. **Ozdemir R., Kilinç H., Unlü R.E., et al.** Anatomicohistologic study of the retaining ligaments of the face and use in face lift: retaining ligament correction and SMAS plication. Plast Reconstr Surg 2002; 110(4): 1134–1147.
10. **Ahn D.H., Mulholland R.S., Duncan D., et al.** Non-excisional face and neck tightening using a novel subdermal radiofrequency thermocoagulative device. J Cosmet Dermatol Sci Appl 2001; 1(4): 141–146.
11. **Keramidas E., Rodopoulou S.** Radiofrequency-assisted liposuction for neck and lower face adipodermal remodeling and contouring. Plast Reconstr Surg Glob Open 2016; 4(8): e850.
12. **Baker D.C.** Lateral SMASectomy, plication and short scar facelifts: indications and techniques. Clin Plast Surg 2008; 35(4): 533–550.
13. **Jacono A.A., Malone M.H.** Characterization of the cervical retaining ligaments during subplatysmal facelift dissection and its implications. Aesthet Surg J 2017; 37(5): 495–501.
14. **Gniadecka M., Quistorff B.** Assessment of dermal water by highfrequency ultrasound: comparative studies with nuclear magnetic resonance. Br J Dermatol 1996; 135(2): 218–224.
15. **Narins R.S., Carruthers J., Flynn T.C., et al.** Validated assessment scales for the lower face. Dermatol Surg 2012; 38(2 Spec No.): 333–342.
16. **Rzany B., Carruthers A., Carruthers J., et al.** Validated composite assessment scales for the global face. Dermatol Surg 2012; 38(2 Spec No.): 294–308.
17. **Stella E., Di Petrillo A.** Standard evaluation of the patient: the Merz scale. In: Injections in Aesthetic Medicine. Goisis M., ed. Milano, Italy: Springer; 2014.
18. **Alexiades-Armenakas M., et al.** Prospective multicenter clinical trial of a minimally invasive temperature-controlled bipolar fractional radiofrequency system for rhytid and laxity treatment. Dermatol Surg 2013; 39(2): 263–273.
19. **Paul M., Blugerman G., Kreindel M., et al.** Three-dimensional radiofrequency tissue tightening: a proposed mechanism and applications for body contouring. Aesthetic Plast Surg 2011; 35(1): 87–95.
20. **Hurwitz D., Smith D.** Treatment of overweight patients by radiofrequency-assisted liposuction (RFAL) for aesthetic reshaping and skin tightening. Aesthetic Plast Surg 2012; 36(1): 62–71.
21. **Theodorou S.J., Paresi R.J., Chia C.T.** Radiofrequency-assisted liposuction device for body contouring: 97 patients under local anesthesia. Aesthetic Plast Surg 2012; 36(4): 767–779.
22. **DiBernardo B.E.** Randomized, blinded split abdomen study evaluating skin shrinkage and skin tightening in laser-assisted liposuction versus liposuction control. Aesthet Surg J 2010; 30(4): 593–602.
23. **Duncan I.D.** Nonexcisional tissue tightening creating skin surface area reduction during abdominal liposuction by adding radiofrequency heatings. Aesthet Surg J 2014: 33(8); 1154–1166.
24. **Mendelson B.C., Wong C.H.** Surgical anatomy of the middle premasseter space and its application in sub-SMAS face lift surgery. Plast Reconstr Surg 2013; 132(1): 57–64.
25. **Huettner F., Rueda S., Ozturk C.N., et al.** The relationship of the marginal mandibular nerve to the mandibular osseocutaneous ligament and lesser ligaments of the lower face. Aesthet Surg J 2015; 35(2): 111–120.
26. **Matarasso A., Elkwood A., Rankin M., et al.** National plastic surgery survey: face lift techniques and complications. Plast Reconstr Surg 2000; 106(5): 1185–1195.

Флегонтова Е.А.

Иглы иглам рознь. Зависимость клинического эффекта фракционного RF-термолиза от типа игольчатых электродов

Радиочастотный микронидлинг позволяет воздействовать на дермальный слой, минимизируя термическое повреждение эпидермиса и сопряженные с этим нежелательные явления в виде рубцов и гиперпигментации. В статье рассмотрена зависимость биологических и клинических эффектов радиочастотного тока от таких характеристик игольчатых электродов, как длина, наличие покрытия, количество и плотность расположения.

Ключевые слова: радиочастотный микронидлинг, микроиглы, Fractora, Morpheus8, радиочастотная вулканизация, технология Burst

Флегонтова Елена Александровна

Кандидат медицинских наук, дерматокосметолог, физиотерапевт, генетический консультант, руководитель обучающих программ в ООО «КИТ Мед», преподаватель и куратор программ в Global Academy

Одним из наиболее перспективных трендов малоинвазивной эстетической медицины является радиочастотная технология. Радиочастотный (radiofrequency, RF) ток стал незаменимым инструментом почти во всех областях медицины, включая дерматологию, пластическую хирургию и косметологию. Тканевые эффекты, достигаемые с помощью радиочастотной энергии, зависят от приложенной плотности энергии (**табл. 1**) [1].

Одна из модификаций радиочастотной технологии — радиочастотный микронидлинг (radiofrequency microneedling, RFMN). Игольчатые электроды вводятся непосредственно в кожу, таким образом удается снять «ограничение», связанное с роговым слоем, и более интенсивно прогревать глубокие ткани, не опасаясь возникновения ожогов.

RF-ток течет от кончиков положительно заряженных игольчатых электродов к поверхностным отрицательно заряженным электродам, что позволяет оказывать термическое воздействие на целевые слои кожи посредством трех путей теплопередачи:

- проводимость (между нагретым игольчатым электродом и тканью);
- конвекция (между микроиглами и кровью, а также другими жидкостями);
- излучение (дисперсия RF-энергии) [2].

Вокруг игольчатых электродов происходит абляция — локальное удаление ткани с формированием кратера, вокруг кратера располагается зона коагуляции, а далее — зона гипертермии, в которой происходит термическая стимуляция фибробластов (**рис. 1**). После формирования локальных зон повреждения

Таблица 1. Термические эффекты радиочастотного тока на тканевом уровне [1]

Эффект	Характеристика изменений в тканях и область применения
Абляция	Этот эффект основан на термическом испарении ткани и обычно используется для ее разрезания или удаления. Абляция требует очень высокой плотности энергии, позволяющей преобразовать ткань из твердого состояния в пар с минимальным термическим повреждением окружающей ткани. Новое применение RF-абляции — прижигание опухолей
Коагуляция	Коагуляция кровеносных сосудов обеспечивает гемостаз для остановки кровотечения во время операции. Тот же механизм эффективен при лечении сосудистых поражений. Коагуляция также может применяться к мягким тканям, чтобы вызвать некроз, когда немедленное удаление ткани не требуется или нецелесообразно
Сокращение коллагена	Нагрев коллагеновых волокон приводит к преобразованию их третичной структуры, что позволяет изменять форму ткани в медицинских и косметических целях. Немедленное сокращение коллагена происходит при температуре 60–80 °C однако для неинвазивных косметологических процедур этот эффект достигается при более низких температурах во избежание некроза кожи. Из-за более низких температур результат часто менее длительный, по этой причине требуется несколько процедур и больше времени на одну процедуру для получения результатов
Тканевая гипертермия	Нагрев тканей до сверхфизиологических температур широко применяется для стимуляции естественных процессов и, как следствие, — коррекции эстетических дефектов кожи и уменьшения толщины подкожно-жирового слоя. Подобный нагрев не сопровождается коагуляцией и способен стимулировать синтез коллагена фибробластами и изменение метаболизм адипоцитов в сторону липолиза

в коже запускается процесс регенерации и ремоделирования [3].

Поскольку различные анатомические зоны имеют характерные структурные и функциональные особенности, при использовании такого мощного метода коррекции, как радиочастотный микронидлинг залогом эффективности и безопасности может служить индивидуальный выбор параметров воздействия.

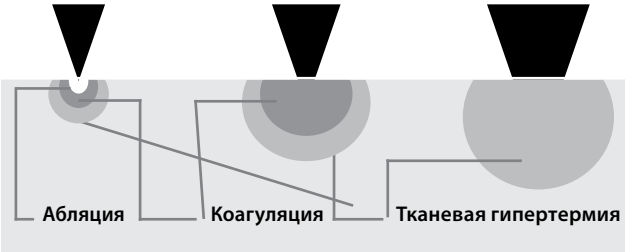

Рис. 1. Термические эффекты радиочастотного тока в тканях при радиочастотном микронидлинге [1]

Аппараты для RF-микронидлинга по своему устройству различаются типом, количеством и длиной игольчатых электродов, а также плотностью их расположения. Выбор конкретного типа игольчатых электродов и плотности их расположения зависит от степени солнечного эластоза, профиля морщин и намеченного эффекта лифтинга и уплотнения.

Изолированные и неизолированные микроиглы — конкуренты или коллеги?

Существуют 2 типа игольчатых электродов для RF-приборов:

- неизолированные микроиглы (без покрытия) — передают RF-энергию по всей своей длине;
- изолированные микроиглы (с силиконовым покрытием проксимальной части электрода) — испускают ток только на кончике (**табл. 2**).

Таблица 2. Характеристика изолированных и неизолированных игольчатых электродов [4]

Неизолированные микроиглы	Изолированные микроиглы
■ Игольчатые электроды без покрытия приводят к выраженной эпидермальной термической абляции с формированием кратера. ■ Ремоделирование повреждения по продолжительности и исходу аналогично таковому после воздействия CO2-лазера	■ Микроиглы, проксимальная часть которых имеет силиконовое покрытие, позволяют создать входной канал через эпидермис без термического повреждения и уже непосредственно воздействовать на сосочковый и ретикулярный слои дермы аблятивной фракционной энергией, вызывая сокращение дермы. ■ Покрытие проксимальной части электрода защищает эпидермально-дермальное соединение от термического повреждения и обеспечивает агрессивное повреждение и ремоделирование глубоких слоев дермы без риска поверхностных ожогов, гипопигментации и рубцевания. ■ Таким образом, изолированные микроиглы характеризуются «слабовыраженным эпидермальным воздействием», благодаря чему они служат инструментом для глубокого уплотнения тканей и коррекции глубоких морщин и рубцов

СУЩЕСТВУЕТ ПОСЛЕДОВАТЕЛЬНОСТЬ РЕАКЦИИ ТКАНИ НА ПОВЫШЕНИЕ ТЕМПЕРАТУРЫ. 37–44 °С – УСКОРЕНИЕ ОБМЕНА ВЕЩЕСТВ И ДРУГИХ ЕСТЕСТВЕННЫХ ПРОЦЕССОВ. 44–45 °С – КОНФОРМАЦИОННЫЕ ИЗМЕНЕНИЯ БЕЛКОВ, ВКЛЮЧАЯ КОЛЛАГЕН, ГИПЕРТЕРМИЧЕСКАЯ ГИБЕЛЬ КЛЕТОК. 60–70 °С – ДЕНАТУРАЦИЯ БЕЛКОВ, КОАГУЛЯЦИЯ КОЛЛАГЕНА, МЕМБРАН КЛЕТОК, ГЕМОГЛОБИНА, СОКРАЩЕНИЕ КОЛЛАГЕНОВЫХ ВОЛОКОН. 90–100 °С – ОБРАЗОВАНИЕ ВНЕКЛЕТОЧНЫХ ВАКУОЛЕЙ, ИСПАРЕНИЕ ЖИДКОСТЕЙ. СВЫШЕ 100 °С – ТЕРМИЧЕСКАЯ АБЛЯЦИЯ, КАРБОНИЗАЦИЯ [1].

Wootten S. и соавт. исследовали термические эффекты RF-тока на гистологическом уровне при частотах 1 и 2 МГц и использовании изолированных и неизолированных игольчатых электродов [2]. Оценка электрокоагуляционного эффекта проводилась на свиньях на коже в области спины, которая была разделена на отдельные зоны и обработана при помощи RF-аппарата с разными параметрами воздействия: изолированные или неизолированные микроиглы, уровни мощности, глубина проникновения (длина игл), частота 1 или 2 МГц. Через час после обработки осуществлялась пункционная биопсия 3–5 мм ткани из каждой зоны. Также были взяты контрольные образцы интактной ткани.

Гистологическая картина свидетельствовала о термическом повреждении ткани в месте введения иглы во всех случаях, вместе с тем сам характер повреждения отличался у изолированных и неизолированных игл. При использовании неизолированных игольчатых электродов область электрокоагуляции в целом была больше, чем у изолированных, в том числе было более заметным поверхностное термическое повреждение на уровне эпидермиса. Данный эффект можно объяснить рассеиванием энергии по всей длине неизолированной иглы, в то время как у изолированной зона термического повреждения локализовалась вблизи «открытого» конца. При этом форма области электрокоагуляции возле конца изолированной иглы варьировала при разных частотах: при частоте 2 МГц зона коагуляции была более узкой и имела столбчатую форму, а при 1 МГц — более широкой и шарообразной.

Авторы исследования выявили еще несколько практически ценных закономерностей, которые свидетельствуют о необходимости оптимизации параметров (частота, мощность) для каждого типа игольчатых электродов, в частности:

- область термического повреждения, формирующаяся у конца неизолированной иглы, зависит от мощности, при этом на частоте 1 МГц данная область будет больше, чем при частоте 2 МГц;
- изолированная игла при частоте 2 МГц вызывает гистологические изменения, сопоставимые с теми, что вызывает неизолированная игла при частоте 1 МГц.

Данное исследование также продемонстрировало, что радиочастотное тепло рассеивается не сразу, а через несколько секунд после воздействия.

Это говорит о необходимости делать достаточные временные перерывы между подачей на аппликатор энергии и об осторожности в случае перекрывания полей обработки, чтобы предотвратить объемный нагрев.

Таким образом, в зависимости от поставленной терапевтической цели выбор параметров воздействия позволяет использовать изолированные и неизолированные игольчатые электроды как эффективные и взаимодополняющие инструменты коррекции.

Длина и плотность расположения игольчатых электродов как детерминанты клинических эффектов RF-микронидлинга

Zheng Z. и соавт. продемонстрировали зависимость термических эффектов радиочастотного тока на тканевом уровне от длины игольчатых электродов. Авторы осуществили процедуру RF-микронидлинга на коже свиньи *in vivo* с глубиной проникновения 0,5, 1,0, 1,5, 2,0, 2,5 и 3,5 мм, продолжительностью RF-воздействия 20, 50, 100 и 1000 мс и уровнем энергии 5,0, 10,0, 20,0, 25,0, 37,5 и 50,0 В [5]. Согласно полученным результатам, длина игольчатых электродов оказала значимое влияние на высоту столбиков коагуляции и объем коагулированной ткани (**рис. 3**). Важным параметром, определявшим объем коагулированной ткани и степень деструкции, являлось время проведения RF-тока. На **рис. 4** представлен гистологический образец, полученный после осуществления RF-микронидлинга при использовании микроигл с разной длиной: для зоны введения игольчатого электрода с большей длиной характерна бóльшая площадь коагуляции ткани на уровне дермы.

Согласно выводам авторов, зависимость объема термического повреждения от длины игольчатых электродов является результатом различных значений импеданса дермальных структур. В предшествовавших исследованиях были продемонстрированы значительные различия в импедансе и диэлектрической проводимости между сосочковым и ретикулярным слоем дермы, а также подкожно-жировой

НАИБОЛЬШАЯ ТОЛЩИНА ЭПИДЕРМИСА, ДЕРМЫ И КОЖИ В ЦЕЛОМ ХАРАКТЕРНА ДЛЯ ВЕРХНЕЙ ГУБЫ, А ТАКЖЕ НИЖНЕЙ БОКОВОЙ ПОВЕРХНОСТИ НОСА, НАИМЕНЬШАЯ ТОЛЩИНА ЭПИДЕРМИСА – ДЛЯ КОЖИ ЗАДНЕЙ ПОВЕРХНОСТИ УШНОЙ РАКОВИНЫ, НАИМЕНЬШАЯ ТОЛЩИНА ДЕРМЫ И НАИМЕНЬШАЯ ОБЩАЯ ТОЛЩИНА КОЖИ – ДЛЯ МЕДИАЛЬНОЙ ОБЛАСТИ ВЕРХНЕГО ВЕКА (**РИС. 2**) [8].

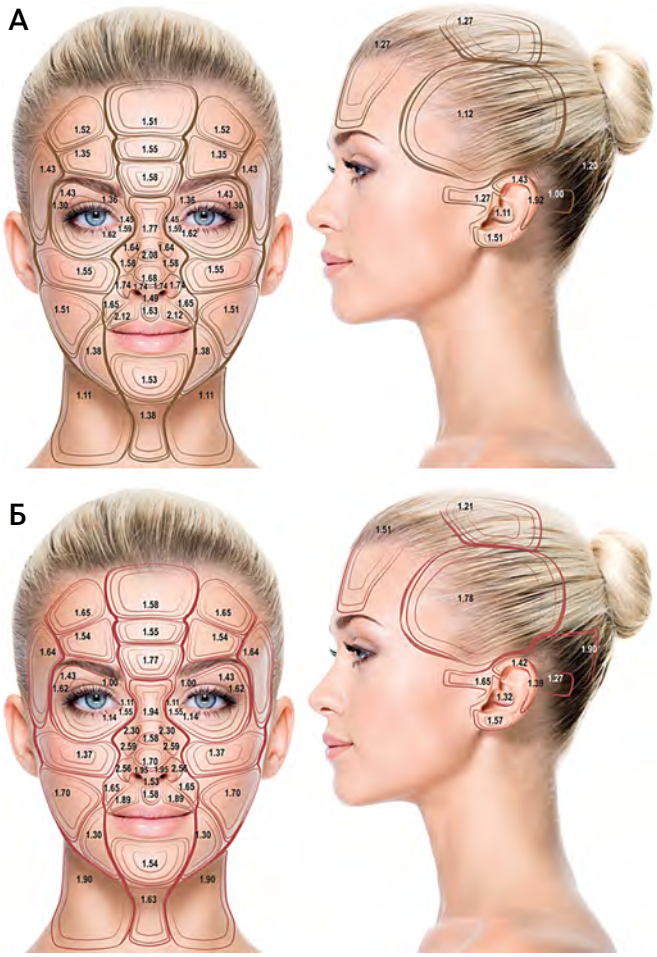

Рис. 2. Относительная толщина эпидермиса (А) и дермы (Б), рассчитанные как отношение толщины исследуемого слоя в конкретной области к наименьшему показателю толщины (принят за единицу) [8]

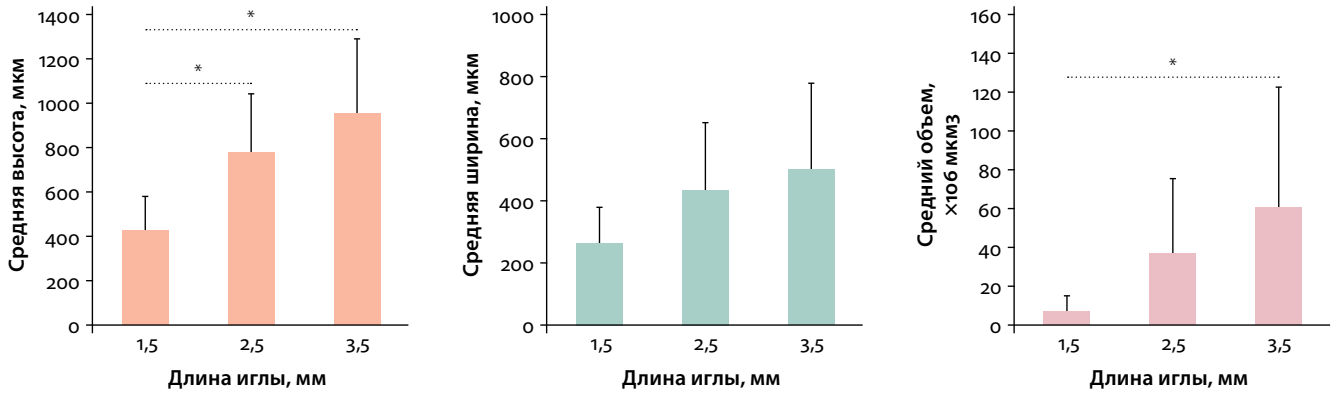

Рис. 3. Зависимость высоты, ширины и объема зоны коагуляции от длины игольчатых электродов [5]

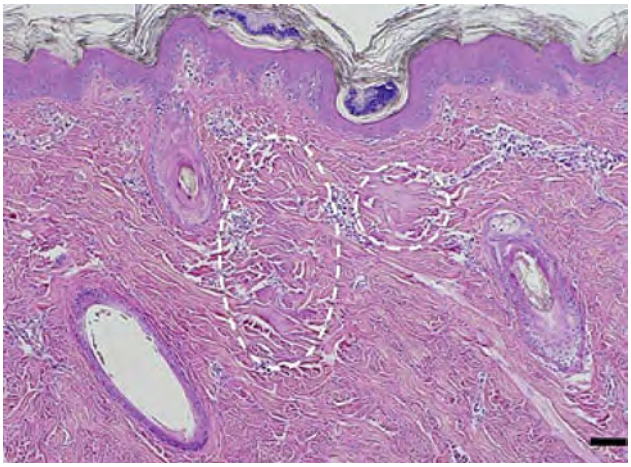

Рис. 4. Зоны коагуляции после воздействия игольчатыми электродами со следующими значениями длины электрода, уровня энергии и времени RF-проведения соответственно: 2 мм, 10 В, 50 мс (область внутри правого овала); 3,5 мм, 20 В, 100 мс (область внутри левого овала) [5]

клетчаткой [6]. Как правило, более низкий импеданс и более высокая диэлектрическая проницаемость поверхностного сосочкового слоя дермы обусловливают меньшую по размеру, но более концентрированную зону термического повреждения, вызванного радиочастотным током, по сравнению с ретикулярной дермой и подкожно-жировым слоем [6, 7].

Термические эффекты также зависят от плотности ткани. Более плотная ткань у молодых людей лучше прогревается, чем более рыхлая ткань у пожилых. Поэтому при выборе оптимальной длины игл и мощности надо ориентироваться не только на толщину кожи в данной зоне, но и на ее плотность.

Устройства, которые допускают изменение длины иглы, имеют преимущество, поскольку для работы с различными областями лица и тела может потребоваться различная глубина проникновения игл: в себорейных зонах с выраженной жировой тканью необходимо обеспечить воздействие на более глубоком уровне по сравнению с областью лба или периокулярной областью.

Важным фактором, определяющим термические изменения тканей, является также плотность расположения микроигл аппликатора. Меньшая плотность игл используется для ремоделирования и омоложения кожи при начальных и умеренных возрастных изменениях. Бо́льшая плотность игл обеспечивает высокую плотность потока энергии и предназначена для работы с пациентами, имеющими выраженный поверхностный солнечный эластоз и мимические морщины [4].

Радиочастотный дизайн мягких тканей от Fractora и Morpheus8

Для эффективной и безопасной коррекции эстетических дефектов и омоложения кожи необходимо учесть индивидуальные особенности пациента, морфофункциональные характеристики области предстоящей коррекции, а также выраженность и глубину расположения патологических изменений.

Радиочастотная технология легла в основу создания аппаратов, конструктивные особенности которых позволяют охватить широкий спектр показаний благодаря возможности выбора параметров воздействия в соответствии с клинической картиной.

Компания InMode Aesthetic Solution (Израиль) продолжает быть инноватором в направлении RF и выпустила игольчатые насадки последнего поколения для фракционного RF-воздействия — Fractora и Morpheus8.

СИСТЕМА РЕМОДЕЛИРОВАНИЯ ДЕРМЫ FRACTORA

Fractora представляет собой фракционную RF-систему дермального ремоделирования. Аппликатор оснащен насадками с различной плотностью расположения, длиной и различным типом игольчатых электродов — позолоченных игл из нержавеющей стали.

Выбор конкретного наконечника для процедуры зависит от степени эластоза, выраженности морщин и намеченного эффекта лифтинга и уплотнения. Можно классифицировать наконечники семейства Fractora в зависимости от наличия покрытия у игл (с покрытием и без покрытия), а также по длине игл (средние дермальные и трансдермальные иглы) (**табл. 3**; **рис. 5, 6**) [4]. Наконечники Fractora можно менять в ходе процедуры с учетом конкретных дефектов кожи пациента.

Все вышеупомянутые наконечники с 24 и 60 иглами без покрытия оказывают тепловое воздействие на эпидермис. При правильном выборе настроек эпидермально-дермальная абляция может привести к выраженному улучшению текстуры, уменьшению морщин и уплотнению кожи [4].

Таблица 3. Характеристика насадок Fractora [4]

Количество микроигл	Длина микроигл, мкм	Наличие покрытия	Механизм и назначение
60	600	Без покрытия	Универсальное устройство для ремоделирования и омоложения при начальных и умеренных возрастных изменениях кожи. Насадка предназначена для обработки больших участков и обеспечивает бóльшую площадь повреждения поверхности с минимальной глубиной абляции
24	3000	Без покрытия	Радиочастотная энергия подается по всей длине электродов и распределяется по эпидермису и дермальному слою. Трансдермальная абляция обеспечивает выраженное уплотнение кожи и устранение морщин
24	3000	С силиконовым покрытием	Ремоделирование глубоких слоев дермы без риска чрезмерных поверхностных аблятивных повреждений, нарушений пигментации и рубцевания. Предназначена для коррекции глубоких рубцов от угревой сыпи, глубоких мимических морщин, таких как периоральные линии курильщиков («штрих-коды»), морщин и дряблости нижнего века, а также малярных мешков

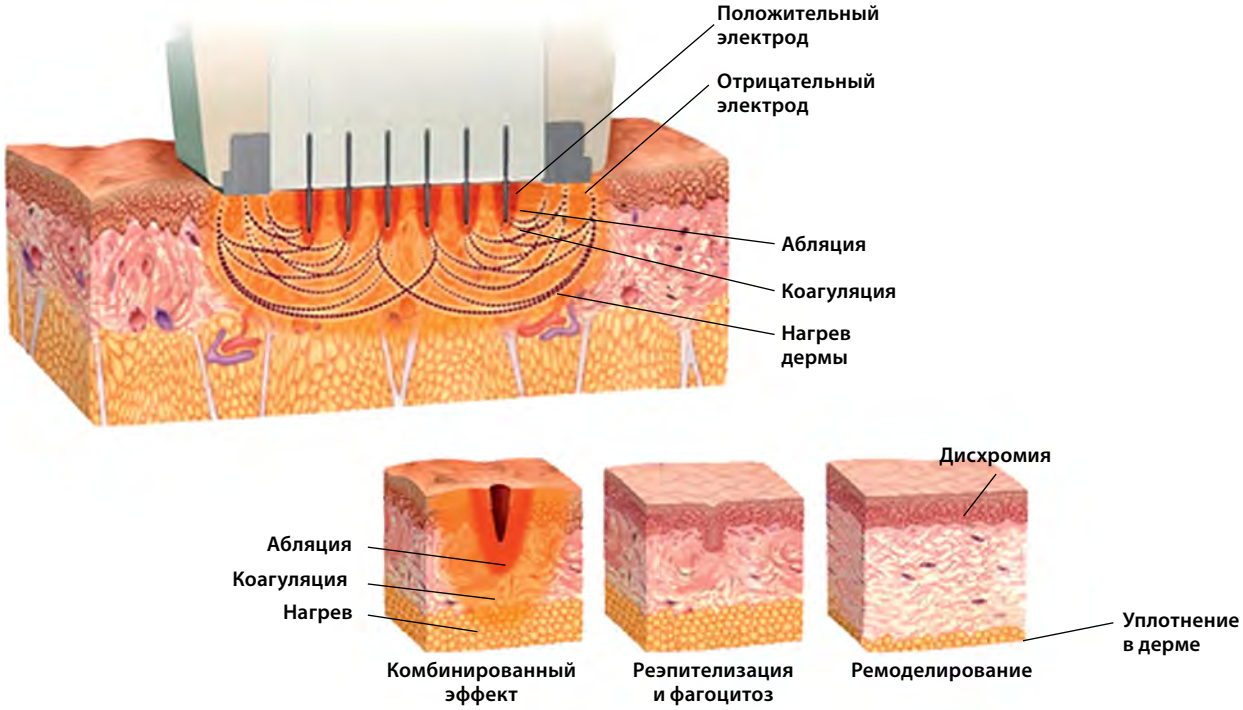

Рис. 5. **Механизм действия Fractora. Положительно заряженные игольчатые электроды создают эпидермальный и дермальный абляционный кратер с 3-мя зонами термического профиля. Радиочастотная энергия в конце абляции перемещается к удаленным, отрицательно заряженным боковым электродам, что приводит к неаблятивному RF-опосредованному ремоделированию и подтяжке кожи**

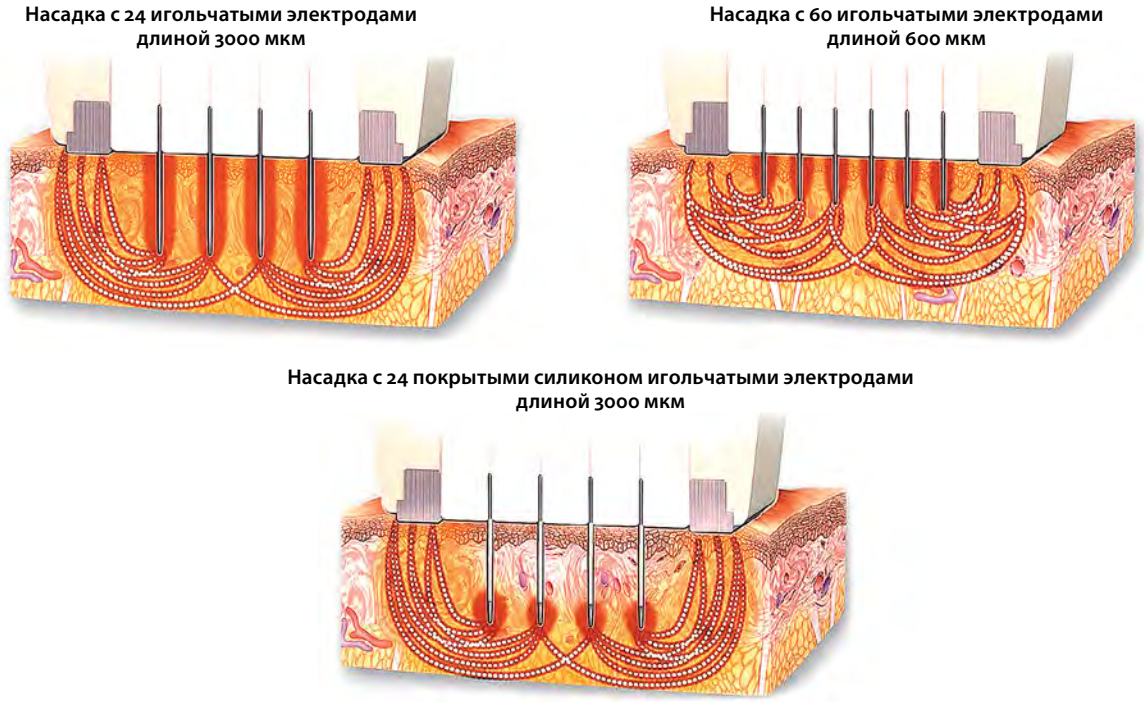

Рис. 6. **Разновидности насадок аппликатора Fractora [4]**

MORPHEUS8 — ИНСТРУМЕНТ РЕМОДЕЛИРОВАНИЯ ДЕРМЫ И ПОДКОЖНО-ЖИРОВОГО СЛОЯ

Инновационная технология Morpheus8 предоставляет широкие возможности для лифтинга, уплотнения, формирования контуров мягких тканей лица и тела.

В отличие от Fractora аппликатор Morpheus8 действует на более глубоком уровне и обеспечивает лифтинг кожи, в том числе за счет сокращения и уплотнения подкожно-жирового слоя.

Morpheus8 представляет собой комплекс из 24 игольчатых электродов на одноразовом наконечнике. Каждая микроигла окружена возвратным электродом, что обеспечивает равномерное прогревание в зоне обработки.

Игольчатые электроды на 80% проксимально покрыты силиконом, а дистальный испускающий RF-ток кончик не имеет покрытия. Одна и та же насадка обладает разной глубиной проникновения игольчатых электродов в кожу. Глубина пенетрации может быть установлена на 2 мм (периокулярная область), 3 мм (лицо) и 4 мм (тело), количество испускаемой с кончика микроигольчатого электрода RF-энергии лежит в пределах 10–62 мДж на микроиглу.

Для индукции субдермального и дермального ремоделирования больших зон тела, таких как живот, ягодицы и бедра, была специально разработана новая насадка Morpheus8 Body. Это первая интеллектуальная программируемая фракционная технология коррекции любой области тела, обеспечивающая клинически подтвержденную передачу радиочастотной энергии на глубину до 8 мм (глубина проникновения игольчатого электрода 7 мм + дополнительная зона термического воздействия 1 мм) при помощи матрицы из 40 игольчатых электродов с золотым покрытием, что предотвращает окисление металлического проводника, а также уменьшает налипание на него органических веществ — продуктов коагуляции.

Morpheus8 Body является первой и единственной одобренной FDA технологией, позволяющей проникать на субдермальный уровень с глубиной термического воздействия до 8 мм. Меньшая плотность расположения микроигл снижает механическое повреждение и усиливает термический эффект: на один игольчатый электрод приходится в 5 раз больше энергии.

Во время процедуры микроиглы вводятся на заданную глубину и достигают уровня гиподермы. Затем к жировой ткани подается RF-ток, который нагревает жировую ткань до 70 °C **(рис. 7)**. Под воздействием RF-энергии между молекулами коллагеновых волокон соединительнотканных перегородок (септ) жировой ткани образуются поперечные связи. В результате происходит укорочение горизонтальных, косых, вертикальных соединительнотканных волокон фибросептальной сети (ФСС), которые

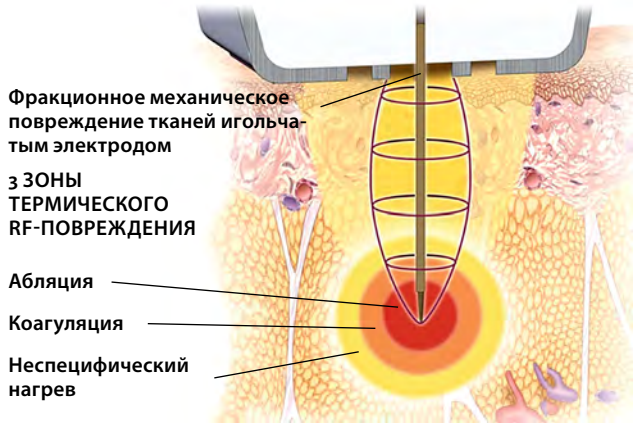

Рис. 7. Поток RF-энергии через единичный игольчатый электрод во время RF-ремоделирования Morpheus8 [4]

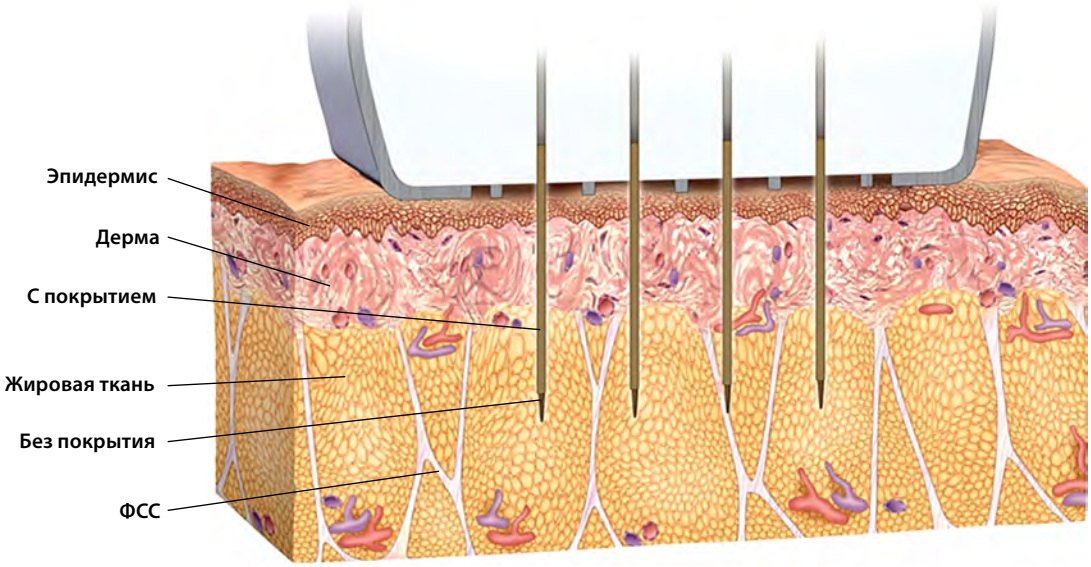

Рис. 8. Механизм действия Morpheus8. Положительно заряженные кончики микроигл с силиконовым покрытием вводятся через кожу в поверхностную жировую ткань. Кожа и эпидермально-дермальное соединение защищены силиконовым покрытием [4]

СИЛА ПРИЛОЖЕНИЯ RF-ЭНЕРГИИ MORPHEUS8 НАПРАВЛЕНА В БОЛЬШЕЙ СТЕПЕНИ НА СОКРАЩЕНИЕ ФИБРОСЕПТАЛЬНОЙ СЕТИ И ЖИРОВОЙ ТКАНИ С ДЕЛИКАТНЫМ ВОЗДЕЙСТВИЕМ НА ОБЛАСТЬ ЭПИДЕРМАЛЬНО-ДЕРМАЛЬНОГО СОЧЛЕНЕНИЯ, ЧТО ДЕЛАЕТ ЭТО УСТРОЙСТВО БОЛЕЕ ЭФФЕКТИВНЫМ ДЛЯ УПЛОТНЕНИЯ ДРЯБЛОЙ КОЖИ И ПОЗВОЛЯЕТ ИЗБЕЖАТЬ МНОГИХ ОСЛОЖНЕНИЙ ТЕРМИЧЕСКИХ ФРАКЦИОННЫХ ТЕХНОЛОГИЙ.

определяют степень натяжения кожи (**рис. 8**). Это приводит к уплотнению и сокращению ФСС и всего комплекса кожи с подкожно-жировым слоем. Воздействие радиочастотного тока на ФСС напоминает процесс вулканизации — нагрева и обработки натурального каучука, в ходе которого происходит сшивание длинноцепочечных молекул и улучшение подобным образом его физических свойств, таких как эластичность, твердость и прочность. За это сходство воздействие радиочастотной энергии на ФСС также стало обозначаться термином «вулканизация», а технология была запатентована компанией InMode как технология радиочастотной вулканизации Burst. Сокращение ФСС обеспечивает значительное уплотнение мягких тканей и устранение вышележащих морщин, неровного рельефа кожи, пор, даже растяжек и рубцов постакне.

RF-поток далее идет обратно — вверх по игольчатому электроду к отрицательно заряженному внешнему ромбовидному электроду, нагревая дерму, что является сигналом для запуска процессов неоколлагеногенеза и неоэластогенеза.

Оптимального укорочения ФСС и объемной коагуляции жировой ткани можно достичь благодаря введению игольчатых электродов на разные уровни поверхностной, субдермальной жировой ткани за несколько проходов (**рис. 9**).

Проникновение игольчатого электрода через эпидермис и дерму в жировую ткань представляет собой нетермическое фракционное повреждение, не требующее продолжительного восстановительного периода в сравнении со световой фракционной абляцией, что делает Morpheus8 более безопасным при работе с темными фототипами кожи.

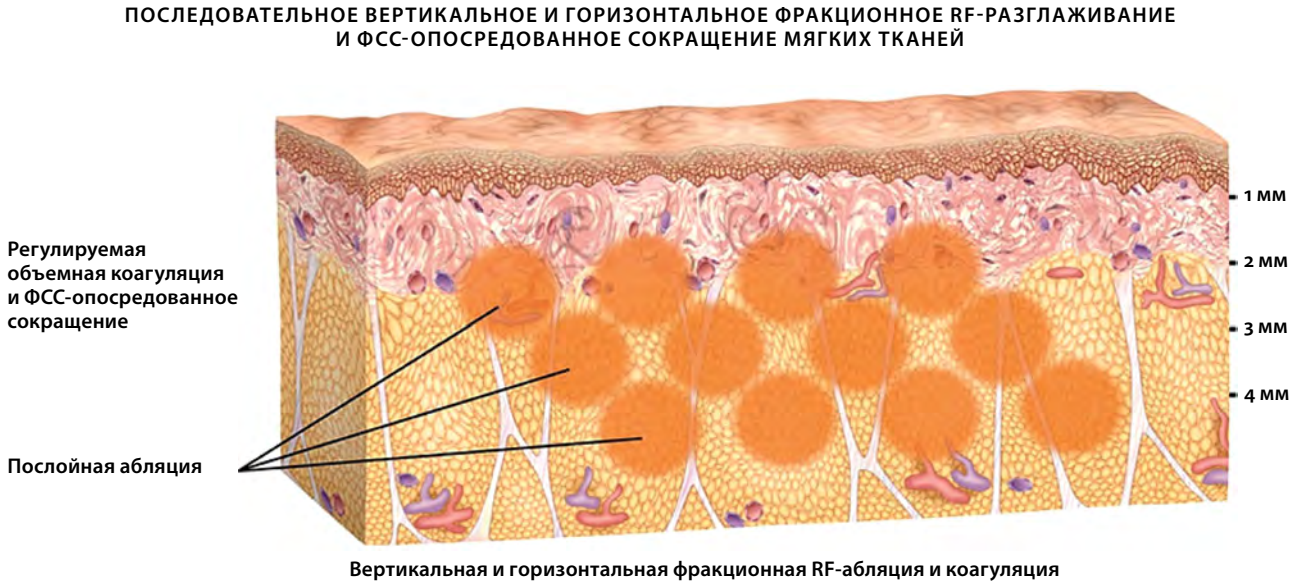

Рис. 9. При использовании Morpheus8 выполнение нескольких проходов (2–3) на разной глубине приводит к более выраженному уплотнению кожи и ремоделированию дермы [4]

Сила приложения RF-энергии Morpheus8 направлена в большей степени на сокращение ФСС и жировой ткани с деликатным воздействием на область эпидермально-дермального сочленения, что делает это устройство более эффективным для уплотнения дряблой кожи и позволяет избежать многих осложнений термических фракционных технологий.

В рамках нехирургического лифтинга Morpheus8 может быть применен в области шеи, лица, бровей, верхних и нижних век, а также на участках тела с выраженной дряблостью кожи.

ОСНОВНОЕ ПРЕИМУЩЕСТВО ИСПОЛЬЗОВАНИЯ РАДИОЧАСТОТНОЙ ЭНЕРГИИ В ЭСТЕТИЧЕСКОЙ МЕДИЦИНЕ – ЭТО НИЗКАЯ ИЛИ НЕЗНАЧИТЕЛЬНАЯ РЕАКЦИЯ НЕРВОВ НА ВЫСОКОЧАСТОТНЫЙ ПЕРЕМЕННЫЙ ТОК ПО СРАВНЕНИЮ С БОЛЕЕ НИЗКИМИ ЧАСТОТАМИ [1].

Профиль безопасности

При любой медицинской процедуре всегда есть риск нежелательных явлений или осложнений, однако высокотехнологичная внутренняя термическая обратная связь аппликаторов Morpheus8 и Fractora, а также наличие силиконового покрытия минимизируют риск термического повреждения, тем не менее для эффективного и безопасного применения технологии необходим адекватный выбор параметров воздействия в соответствии с клинической картиной.

На участках с очень тонкой кожей, например на шее, после процедуры может наблюдаться «гусиная кожа» в течение нескольких дней. Этот эффект объясняется формированием кратеров, заполненных продуктами абляции тканей. Для рассасывания кратеров требуется время, но они полностью исчезают без следа.

Иногда, особенно на тонкой коже скуловой дуги или на области лба, может происходить поверхностный, не затрагивающий все слои кожи ожог. Подобный частичный ожог совпадает с пространственным расположением одного из

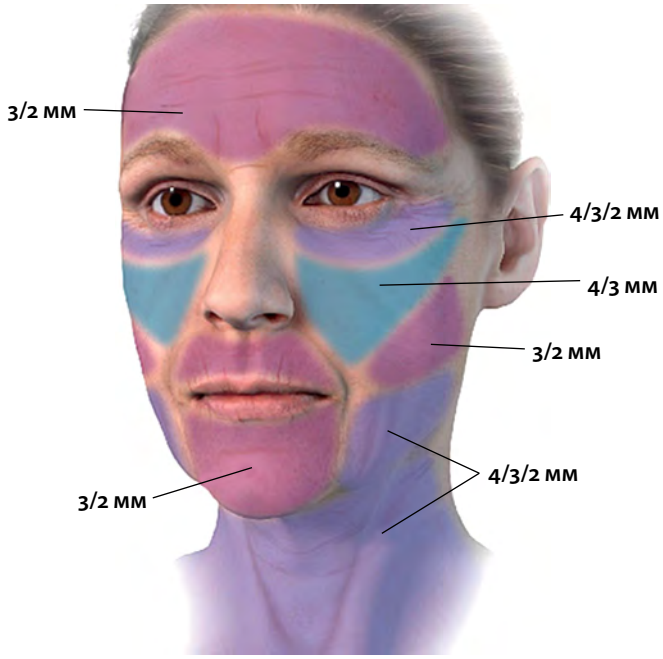

Рис. 10. Параметры работы Morpheus8 подобраны для осуществления обработки области бровей, век, щек, линии подбородка и шеи для омоложения и общего лифтинга лица и шеи [4]

широко разнесенных отрицательных электродов. Это происходит при использовании потока энергии плотностью 25–55 мДж на игольчатый электрод на тонких и плотных участках кожи и, вероятно, при недостаточном внимании к правильному перекрытию зон коррекции [4]. Чтобы избежать частичного ожога на данных участках, следует обеспечить плотное прилегание электродов.

Рекомендуемая глубина пенетрации игольчатых электродов для различных зон лица приведена на **рис. 10**.

Основное преимущество использования радиочастотной энергии в эстетической медицине — это низкая или незначительная реакция нервов на высокочастотный переменный ток по сравнению с более низкими частотами [1]. Хотя у отдельных пациентов при проведении процедуры может наблюдаться легкое подергивание мышц, это скорее связано с реакцией нервных окончаний, иннервирующих мышцы, на боль.

Касательно вопроса инфекционных осложнений, насадки аппликаторов индивидуальные, после процедуры их выбрасывают, однако в ходе обработки на игольчатые электроды налипают продукты абляции тканей, поэтому их нужно периодически очищать. Для этого подойдет ватная палочка, смоченная хлоргексидином.

Заключение

Любой, даже самый совершенный инструмент, требует умелого обращения. Радиочастотный микронидлинг является высокоинтенсивным методом воздействия и позволяет корректировать широкий спектр патологических изменений кожи, однако для реализации его терапевтического потенциала необходимы глубокие знания основ технологии и индивидуальный подход к выбору параметров воздействия.

Такие характеристики игольчатых электродов, как длина, наличие изоляционного силиконового покрытия, количество и плотность расположения, во многом определяют биологические эффекты радиочастотного тока в тканях и, как следствие, — клинический эффект и риск нежелательных явлений.

В аппаратах Morpheus8 и Fractora реализован весь накопленный опыт применения радиочастотного тока в эстетической медицине — возможность выбора глубины воздействия и ткани-мишени в зависимости от типа игольчатого электрода является неоспоримым преимуществом, превращающим процедуру коррекции в настоящее искусство.

Литература

1. **Lapidoth M., Halachmi S.** Radiofrequency in Cosmetic Dermatology. Aesthet Dermatol. Basel, Karger 2015; 2: 1–22.
2. **Wootten S., Zawacki Z.E., Rheins L., et al.** An evaluation of electrocoagulation and thermal diffusion following radiofrequency microneedling using an in vivo porcine skin model. J Cosmet Dermatol 2020; 20(4): 1133–1139.
3. **Arnoczky S.P., Aksan A.** Thermal modification of connective tissues: basic science considerations and clinical implications. J Am Acad Orthop Surg 2000; 8(5): 305–313.
4. **Малхолланд С.** BodyTite. RF-технологии в эстетической медицине (практическое руководство). М.: ИД «Косметика и медицина», 2020. 328 с.
5. **Zheng Z., Goo B., Kim D.Y., et al.** Histometric analysis of skin-radiofrequency interaction using a fractionated microneedle delivery system. Dermatol Surg 2014; 40(2): 134–141.
6. **Hantash B.M., Renton B., Berkowitz R.L., et al.** Pilot clinical study of a novel minimally invasive bipolar microneedle radiofrequency device. Lasers Surg Med 2009; 41(2): 87–95.
7. **Trelles M.A., van der Lugt C., Mordon S., et al.** Histological findings in adipocytes when cellulite is treated with a variable-emission radiofrequency system. Lasers Med Sci 2010; 25(2): 191–195.
8. **Chopra K., Calva D., Sosin M., et al.** A comprehensive examination of topographic thickness of skin in the human face. Aesthet Surg J 2015; 35(8): 1007–1013.

Юрченко И.А.

Лечение первичного аксиллярного гипергидроза с использованием высокоинтенсивного сфокусированного фракционного радиочастотного микронидлинга FractoraDry Inmode®

Основной задачей эстетической медицины является anti-age терапия. Однако не стоит забывать и о таком важном заболевании, как гипергидроз, которое значительно усложняет социальную активность в стремительно растущем повседневном ритме. Малоинвазивная аппаратная косметология предлагает все более эффективные и долгосрочные методы борьбы с этим заболеванием. Применение радиоволновой насадки Fractora при данной патологии хорошо зарекомендовало себя в эффективном и долгосрочном результате лечения.

Ключевые слова: первичный аксиллярный гипергидроз, лечение гипергидроза, эккриновые потовые железы, апокриновые потовые железы, FractoraDry, Fractora Inmode®

Юрченко Иван Анатольевич

Пластический эстетический хирург, отоларинголог Института пластической хирургии и косметологии, пластический эстетический хирург ALËNA Aesthetic, Член РОПРЭХ, EAFPS, медицинский советник компании «Микроген», международный тренер компании MatexLab, Москва

Гипергидроз — это патологическое состояние, связанное с нарушением функции эккриновых потовых желез и проявляющееся повышенным потоотделением, превышающим физиологические потребности организма для поддержания нормальной температуры тела.

Основными разновидностями гипергидроза являются:

- Первичный (идиопатический) — причину его возникновения трудно установить стандартными клиническими методами. Чаще всего имеет локальный характер.
- Вторичный — возникает на фоне сопутствующей соматической патологии или как побочное действие некоторых лекарственных препаратов. Имеет генерализованное проявление.

По телу человека распределены примерно 2–4 млн потовых желез. Наибольшая их плотность отмечается на ладонях, стопах и в аксиллярной области — 600–700 на см^2. По своему строению и функциям потовые железы разделяются на апокриновые и эккриновые (**рис. 1**).

Эккриновые железы залегают в дерме на уровне 3–6 мм и составляют 75% общего количества всех потовых желез (**рис. 2**). Они выделяют прозрачную жидкость — собственно пот, не имеющий запаха и регулирующий теплоотдачу за счет испарения. Апокриновые железы расположены исключительно в ак-

силлярной области, на ареолах молочных желез и в области промежности. Их секрет представлен молочно-белой жидкостью, приобретающей запах с присоединением бактериальной флоры (**табл. 1**).

Первичный гипергидроз представляет собой расстройство, при котором наблюдается избыточная потливость на руках, ногах, лице и в подмышечной области. Исследования показали, что при этом состоянии число эккриновых желез на единицу площади в области подмышек, на ладонях и стопах существенно возрастает.

Гипергидроз отражает исключительно гиперфункцию, а не гипертрофию желез. Предполагают, что подмышечный гипергидроз возникает из-за избыточной стимуляции эккриновых желез ацетилхолинэргическими нервными волокнами симпатической нервной системы. В результате выделяется больше пота, чем необходимо для терморегуляции.

На сегодняшний день для оценки выраженного потоотделения применяют различные методы:

- количественные (гравиметрия, эвапометрия);
- качественные (проба Минора, метод отпечатков, нингидриновый тест).

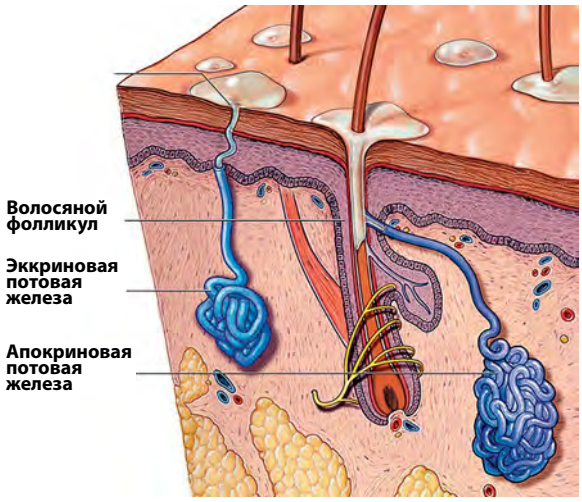

Рис. 1. Расположение апокриновых и эккриновых потовых желез

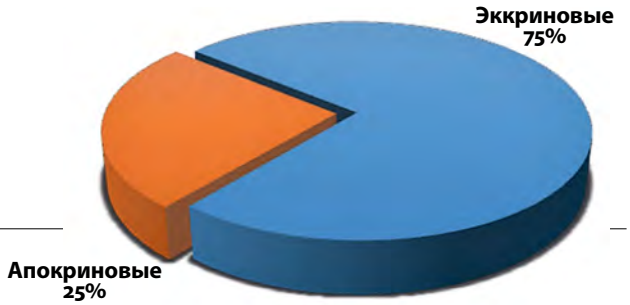

Рис. 2. Процентное соотношение апокриновых и эккриновых потовых желез

Первичный аксиллярный гипергидроз

Первичный аксиллярный гипергидроз (ПАГ), или чрезмерное потоотделение, ограниченное подмышечной областью, является изнурительным заболеванием, оказывающим негативное воздействие на социальное и психологическое благополучие человека [1].

Для лечения ПАГ разработаны несколько подходов, включая антиперспиранты, системные антихолинергические препараты, лазерные и хирургические методы удаления потовых желез, например путем прямой резекции участка кожи,

Таблица 1. Различия между апокриновыми и эккриновыми потовыми железами

Эккриновые потовые железы	Апокриновые потовые железы
Секрет прозрачный, лишенный запаха	Секрет молочно-белый, обусловливающий неприятный запах пота
Распределены по всему телу	Распределены преимущественно в области подмышек и гениталий
Локализованы в нижнем слое дермы	Локализованы на границе дерма/гиподерма
Контролируются симпатическими холинэргическими нервами	Контролируются симпатическими адренэргическими нервами

липосакции, кюретажа и др. Все эти варианты, как показывает клинический опыт, обеспечивают различную эффективность и терапевтические сроки [2].

Использование инъекций ботулинического токсина типа А является широко используемым малоинвазивным методом лечения ПАГ. Его ограничения включают в себя дискомфорт, относительно высокую стоимость и временный эффект от инъекций (3–6 мес) [3]. Сообщалось о долгосрочных результатах (12–14 мес) с использованием аппарата, генерирующего микроволновую энергию на границе эпидермиса и подкожной жировой клетчатки, что вызывало необратимый термолиз апокриновых и эккриновых потовых желез [4, 5].

Недавние исследования предложили альтернативный вариант лечения первичного аксиллярного гипергидроза с объективными долгосрочными результатами. Проведенные исследования предполагают, что высокоинтенсивное фракционное радиочастотное воздействие (**HIFRF**, High intensity focused fractional radiofrequency) может применяться в терапии ПАГ. При использовании для лечения других дерматологических состояний HIFRF также показала более выраженный профиль безопасности по сравнению с обычной RF-терапией.

Fractora Inmode

Применение аппаратов, генерирующих радиоволновую энергию с точкой приложения на микроиглах, положительно зарекомендовало себя в эстетической косметологии для лечения глубоких морщин, пор и рубцов постакне [6].

Методика HIFRF одобрена FDA для коррекции морщин лица [7]. Поэтому мы предположили, что ее можно рассматривать как альтернативу традиционной терапии ПАГ. Для проверки этой гипотезы мы проспективно оценили эффективность применения насадки Fractora Inmode в качестве метода лечения ПАГ.

В нашей практике мы используем наконечник Fractora с 24 электродами длиной 3 мм, выполненными из хирургической стали, где каждая игла изолирована силиконом. Активной частью электродов является дистальный конец иглы, осуществляя нагрев только средних и глубоких слоев дермы (и частично гиподермы), без абляции эпидермиса. Под влиянием радиоволновой энергии происходит коагуляция обоих видов потовых желез, а опосредованное воздействие приводит к термолизу желез вне зоны контакта с электродом. Этот факт подтверждается в гистологических исследованиях в виде уменьшения размера и плотности как эккриновых, так и апокринных желез.

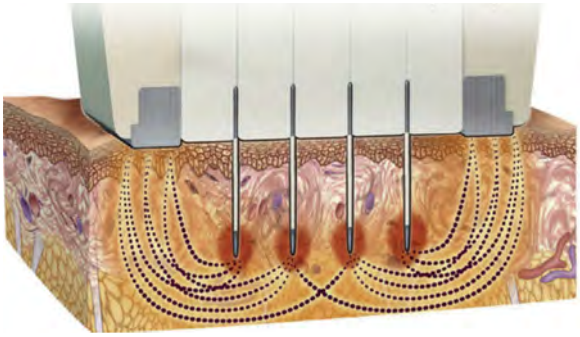

Рис. 3. Дистальные концы игл несут в себе положительный заряд, что исключает вероятность абляции между ними

Микроиглы являются положительными электродами, а маргинальные пластины — отрицательными. Именно этот факт позволяет безопасно использовать высокие значения энергии RF-импульса без риска абляции между микроиглами (**рис. 3**). Важно, что данная методика безопасна при использовании у пациентов, имеющих разные фототипы кожи.

Клиническое исследование

На базе нашей клиники было проведено клиническое исследование, в которое вошли 17 пациентов с выраженными симптомами ПАГ — 10 женщин и 7 мужчин, средний возраст 32,5 лет (19–46 лет), II–III фототип кожи. Оценка по Шкале тяжести гипергидроза (HDSS) составила 3 или 4.

Шкала HDSS (Hyperhidrosis Desease Severity Scale) является средством диагностики, предоставляющим возможность определить качественный показатель тяжести заболевания, его влияние на повседневную активность и оценку своего состояния пациентом (**табл. 2**).

Таблица 2. Оценка по Шкале тяжести гипергидроза

«Как бы вы оценили выраженность/интенсивность вашего потоотделения?»
1 балл: мое потоотделение всегда незаметно и не мешает повседневной деятельности
2 балла: мое потоотделение умеренно, является допустимым, но иногда мешает моей повседневной активности
3 балла: мое потоотделение едва терпимо и часто мешает моей повседневной активности
4 балла: мое потоотделение избыточно и всегда нарушает мою повседневную активность

Оценка результатов по HDSS: 1 или 2 балла соответствуют легким формам гипергидроза, 3 или 4 — тяжелым формам. Данная шкала может быть использована для анализа эффективности и удовлетворенности пациентов результатами лечения. Изменения на 1 пункт соответствуют улучшению на 50%, на 2 пункта — 75% исходного состояния.

Критерии исключения из исследования:

- сопутствующая терапия ПАГ в последние 12 мес (например, оперативное лечение или инъекции ботулинического токсина типа А в подмышечные области);
- имплантированный кардиостимулятор;
- склонность к образованию келоидных рубцов;
- период беременности или лактация;
- различные системные заболевания.

Перед каждой процедурой выполнялась инфильтрационная анестезия раствором артикаина гидрохлорида/адреналина гидрохлорида.

Для лечения ПАГ был выбран наконечник Fractora с 24 электродами длиной 3 мм, выполненными из хирургической стали, где каждая игла изолирована силиконом, а активной частью является дистальный конец. Используемые параметры радиоволнового воздействия — 30–40 Дж, 3 прохода по поверхности кожи с перекрытием 80%. Изначально всем пациентам был проведен 1 сеанс процедуры. В 12% случаев (2 из 17 пациентов) потребовалась повторная процедура через 1 мес, что связано с базовым выбором низких параметров энергии.

Через 4 и 8 мес после первого сеанса лечения 70,6% (12 из 17) и 59% (10 из 17) пациентов достигли показателя HDSS 1 или 2 соответственно. В краткосрочном периоде FractoraDry был несколько менее эффективным по сравнению с применением ботулинического токсина типа А. Однако в долгосрочном периоде использование FractoraDry показало значительный успех в лечении первичного аксиллярного гипергидроза.

Рис. 4. Состояние пациентки Е. сразу после процедуры HIFRF (А) и в динамике наблюдения (Б)

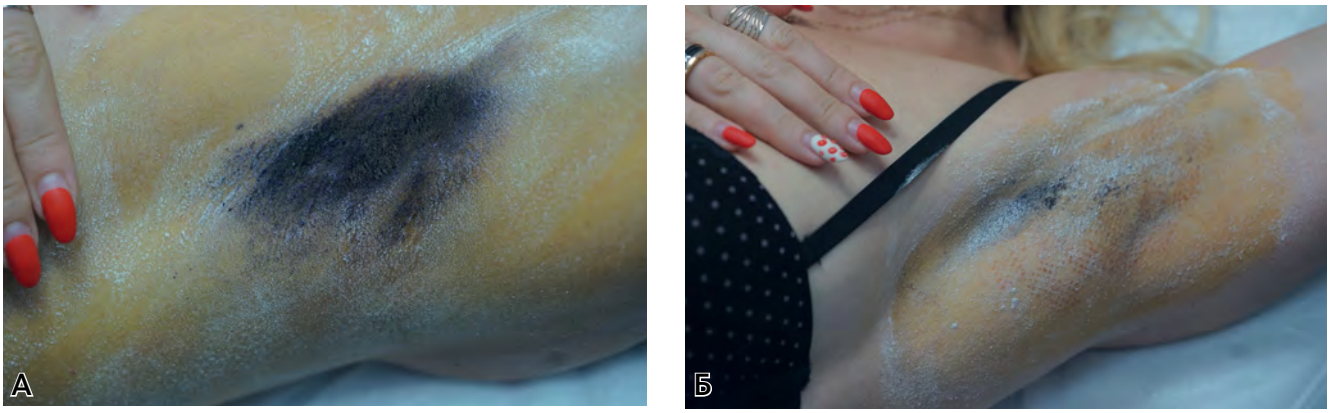

Рис. 5. Состояние пациентки Е. сразу после процедуры HIFRF (А) и в динамике наблюдения (Б)

Наиболее распространенными нежелательными эффектами стали временный оттек и поствоспалительная гиперпигментация. Они были мягкими, хорошо переносимыми и полностью исчезали в течение 1 нед после каждого сеанса (**рис. 4, 5**).

Выводы

Важно отметить, что через 12 мес после финальной процедуры у всех пациентов показатели потоотделения, до лечения оцененные по шкале HDSS на 3 и 4, снизились до уровня 1 и 2 и сохранялись на нем в дальнейшем. Этот результат подтвержден данными йод-крахмального теста. Для предоставления статистически достоверных данных необходимо большее количество пациентов и стандартизация параметров лечения, а также более широкая выборка гистологических исследований.

Одним из преимуществ аппарата FractoraDry является то, что глубину радиочастотного термического воздействия можно контролировать и воздействовать на желаемую цель, не вызывая повреждения эпидермиса. Исходя из этого,

было высказано предположение, что FractoraDry может использоваться для необратимого повреждения потовых желез и применяться в качестве эффективного метода лечения первичного аксиллярного гипергидроза.

Литература

1. **Chilukuri S., Robb C.W., Weiner S.F., Grossman J.** Primary axillary hyperhidrosis treatment using high intensity focused fractional radiofrequency microneedling. J Drugs Dermatol 2018; 17(7): 745.
2. **Kim M., Shin J.Y., Lee J., Kim J.Y., Oh S.H.** Efficacy of fractional microneedle radiofrequency device in the treatment of primary axillary hyperhidrosis: A pilot study. Dermatology 2013.
3. **Doft M.A., Hardy K.L., Ascherman J.A.** Treatment of hyperhidrosis with botulinum toxin. Aesthet Surg J 2012; 32: 238–244.
4. **Hantash B.M., Renton B., Berkowitz R.L., Stridde B.C., Newman J.** Pilot clinical study of a novel minimally invasive bipolar microneedle radiofrequency device. Lasers Surg Med 2009; 41: 87–95.
5. **Lolis M.S., Goldberg D.J.** Radiofrequency in cosmetic dermatology: a review. Dermatol Surg 2012; 38: 1765–1776.
6. **Elsaie M.L., Choudhary S., Leiva A., Nouri K.** Nonablative radiofrequency for skin rejuvenation. Dermatol Surg 2010; 36: 577–589.
7. **Hong H.C., Lupin M., O'Shaughnessy K.F.** Clinical evaluation of a microwave device for treating axillary hyperhidrosis. Dermatol Surg 2012; 38: 728–735.

Голд М., Хеллмен Дж., Дахан С., Малхолланд С.

Клиническая оценка нового диодного лазера Diolaze XL гибридного типа для удаления волос

Лазерная эпиляция является популярной процедурой для удаления нежелательных волос на теле и лице. Использование наиболее подходящей длины волны лазера имеет решающее значение, поскольку она влияет на глубину обработки и поглощение световой энергии меланином. Эпилирующие лазеры, как правило, работают на одной из трех длин волн: 755, 810 или 1064 нм, каждая из которых предпочтительна для определенного типа кожи и волос. В новых отчетах обсуждается безопасность и эффективность новых диодных лазеров гибридного типа 755/810 и 810/1064 нм для удаления волос.

Ключевые слова: лазерное удаление волос, лазерная эпиляция, диодный лазер 755 нм, диодный лазер 810 нм, диодный лазер 1064 нм, гибридные диодные лазеры, InMode/DiolazeXL

Голд Майкл[1], Хеллмен Джудит[2], Даан Серж[3], Малхолланд Стивен[4]

[1] Центр клинических исследований Теннесси, Нэшвилл, США

[2] Госпиталь Маунт-Синай, Нью-Йорк, США

[3] Клиника Джина Лангедока, Тулуза, Франция

[4] Частная практика эстетической пластической хирургии SpaMedica, Торонто, Канада

© 2019 Gold M.H., Hellman J., Dahan S., Mulholland4 R.S. Clinical Evaluation of a Novel Blended Mode Diode Laser for Hair Removal. JCDSA 2019; 9(1): 19–29. Перевод и публикация — в соответствии с лицензией Creative Commons Attribution License.

Вступление

Лазерное удаление волос основано на принципе селективного фототермолиза, в ходе которого поглощенная оптическая энергия преобразуется в тепло, коагулируя волосяной фолликул [1]. Существуют предпочтительные длины волн для оптимального поглощения световой энергии меланином — это 755, 810 и 1064 нм. В данном случае поглощение энергии меланином выше, чем оксигемоглобином и водой. Указанные длины волн соответствуют трем популярным типам лазеров для удаления волос [2]:

1) александритовый 755 нм;
2) диодный 810 нм;
3) Nd:YAG 1064 нм (неодимовый).

По данным клинических исследований, именно диодные лазеры с длиной волны 810 нм считаются наиболее универсальными и могут использоваться на коже всех фототипов, и сегодня эти лазеры широко представлены на рынке [1–3]. Светлые или тонкие волосы могут быть устойчивыми к лазерному излучению из-за дефицита пигмента в стержне, тогда как облучение темнокожих пациентов затруднено из-за конкурентного поглощения света меланином кожи [1]. В целом светлые и тонкие волосы лучше реагируют на 755 нм, а длина волны 1064 нм подходит для темной кожи [2]. Недавно были разработаны новые диодные лазеры с длиной волны 755 и 1064 нм, что позволяет выполнять подходящие процедуры для широкого спектра типов кожи и волос [4–6].

В настоящей работе раскрывается отчет по недавно разработанному устройству с двумя разными излучателями, одновременно генерирующими оптическую энергию из диодов на длинах волн 755 и 810 нм, а также на 810 и 1064 нм. Эти смешанные волновые излучатели позволяют избирательно удалять различные типы волос на коже разных фототипов.

Описание устройства

Аппарат InMode/DiolazeXL (InMode MD Ltd., Израиль) предназначен для подачи оптической энергии на кожу через охлаждаемый сапфировый блок. Хороший контакт между сапфировым блоком и кожей достигается с помощью геля на водной основе. Устройство обеспечивает индивидуальную регулировку светового потока и длительности импульса для достижения максимальной эффективности и безопасности процедуры у каждого пациента. Излучатель оборудован устройством для охлаждения кожи, что также положительно сказывается на безопасности и комфортности процедуры (**рис. 1**).



Рис. 1. Аппарат InMode/DiolazeXL

Диодные лазерные излучатели доступны в трех конфигурациях:

1) гибридные 755/810 нм;
2) моно 810 нм;
3) гибридные 810/1064 нм.

Каждый излучатель состоит из 20 диодных лазерных стержней, расположенных вертикально. В смешанных режимах соответствующие диодные стержни чередуются, излучая 755/810 или 810/1064 нм через охлаждаемый сапфировый световод (**рис. 2**).

Диодный лазер генерирует до 3000 Вт пиковой оптической мощности. Сапфировый световод 11,0 × 27,5 мм расположен в передней части излучателя и передает энергию лазерного луча на обрабатываемую ткань, одновременно охлаждая кожу. Указанный блок окружен позолоченным металлическим каркасом — эта конструкция обеспечивает охлаждение до температуры около 3–5 °C участка обработки и нескольких миллиметров вокруг него (**рис. 3**). Одна часть каркаса отвечает за предварительное, а другая — за дополнительное охлаждение во время движения излучателя. Датчик температуры расположен на корпусе сапфирового охладителя — он принимает данные от него для обеспечения стабильной температуры сапфирового блока.

Рис. 3. Охлаждение наконечника излучателя (стрелка указывает направление движения излучателя по коже)



Рис. 2. Иллюстрация диодных стержней в излучателе смешанного типа — 755/810 нм (А) и 810/1064 нм (Б)

Дизайн исследования

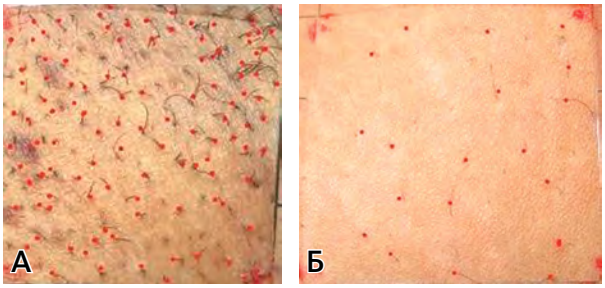

Рис. 4. Пример подсчета волос на фотографиях до (А) и при последующем посещении (Б)

Целью настоящей работы являлся сбор данных по безопасности и эффективности удаления волос с помощью недавно разработанных диодных лазеров смешанного типа 755/810 и 810/1064 нм. В исследовании приняли участие несколько клиник США, Франции и Израиля.

Всего участвовали 100 человек, разделенных на группы по 50 человек в каждой. В одной группе проводилась обработка излучателем 755/810 нм, в другой — излучателем 810/1064 нм. Добровольцы проходили по 3 сеанса с интервалом 6 нед и наблюдались в течение 6 мес после финальной процедуры. При этом обрабатывались ноги, подмышки, зона бикини, грудь, спина и лицо. Фотографии выполнялись до начала сеансов и при контрольном обследовании через 6 мес.

Эффективность процедур оценивалась по среднему уменьшению числа волос при контрольном обследовании через 6 мес по сравнению с исходным. Волосы подсчитывались путем их маркировки на снимках (**рис. 4**). Выводы о безопасности устройства делались на основе частоты, тяжести и стойкости нежелательных реакций, которые возникали в течение периода наблюдения.

Результаты исследования

РЕЗУЛЬТАТЫ УДАЛЕНИЯ ВОЛОС ПРИ 755/810 НМ

Эпиляция на лазерном излучателе 755/810 нм была проведена 44 женщинам и 6 мужчинам. Средний возраст участников составил 25,4 года (19–36 лет), фототипы кожи по Фицпатрику: II — 66%, III — 34%. Обрабатывались следующие участки: подмышки, зона бикини, ноги, лицо, область спины и груди (у мужчин). Анализ показал уменьшение средневзвешенного количества волос на 84% (75–88%) в сравнении с исходным уровнем по результатам контроля через 6 мес. (**табл. 1**).

Таблица 1. Средневзвешенное уменьшение числа волос по областям

Область обработки	Число	Среднее снижение, %
Подмышки	12	88
Зона бикини	13	86
Нога	13	83
Лицо	6	75
Спина	3	78
Грудь	3	77
Всего	50	84

Фотографии различных областей, сделанные до процедур и через 6 мес после обработки 755/810 нм, представлены на **рис. 5–7**.

РЕЗУЛЬТАТЫ УДАЛЕНИЯ ВОЛОС ПРИ 810/1064 НМ

Эпиляция на лазерном излучателе 810/1064 нм проводилась 50 женщинам. Средний возраст участниц составил 24 года (19–36 лет), фототипы кожи по Фицпатрику: IV — 37,5%, V — 41,5%, VI — 21%. Обрабатывались следующие области: подмышки, зона бикини, ноги и лицо. Анализ показал уменьшение средневзвешенного количества

волос на 81% (70–84%) в сравнении с исходным уровнем по результатам контроля через 6 мес. (**табл. 2**).

Фотографии различных областей, обработанных диодным лазером 810/1064 нм, сделанные до процедур и через 6 мес, представлены на **рис. 8–10**. В обоих случаях о непредвиденных или значительных нежелательных побочных реакциях не сообщалось. После процедур появлялись легкая эритема и отек, но вскоре проходили самостоятельно.

Обсуждение

Выбор оптимального лазера для конкретного пациента имеет решающее значение в плане успешности и безопасности лечения. Следует учитывать тип кожи и волос пациента, чтобы подобрать длину волны, которая будет оптимально поглощаться меланином и проникать в кожу на требуемую глубину. Диапазон длин волн от 650 до 1300 нм в большинстве случаев считается подходящим для типичной глубины залегания волосяных луковиц — от 1 до 3 мм. Лучшее проникновение идет на 1060 нм, что соответствует Nd:YAG-лазерам, но в этом случае поглощение света меланином в волосах относительно мало, а эффективность лечения не очень высока. Максимальная эффективность отмечена на 650–700 нм, но глубина проникновения в этом случае ограниченна.

Длина волны 755 нм считается эффективной для обработки светлой кожи [4], в то время как лазер Nd:YAG 1064 нм популярен для эпиляции у темнокожих пациентов [5, 6]. Одним из компромиссов между этими диапазонами является использование диодного лазера 810 нм [7–11], который имеет лучшую глубину проникновения, чем 755 нм, и намного более высокий коэффициент поглощения меланином, чем 1064 нм. Иногда точная настройка длины волны оптимальна с точки зрения эффективности, особенно для темной кожи и не черных волос. Для обработки темной кожи было бы логичным использовать длины волн

Рис. 5. Нога, обработанная излучателем 755/810 нм, до процедур (слева) и через 6 мес после финальной процедуры (справа)

Рис. 6. Подмышка, обработанная излучателем 755/810 нм, до процедур (слева) и через 6 мес после финальной процедуры (справа)

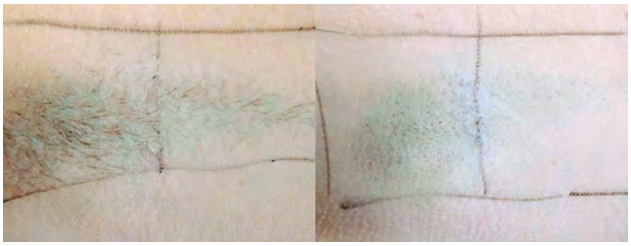

Рис. 7. Подмышка, обработанная излучателем 755/810 нм, до процедур (слева) и через 6 мес после финальной процедуры (справа)

Таблица 2. Средневзвешенное уменьшение числа волос по областям

Область обработки	Число	Среднее снижение, %
Подмышки	14	84
Зона бикини	15	82
Нога	15	81
Лицо	6	70
Итого	50	81

Рис. 8. Лицо добровольца с темной кожей, обработанное излучателем 810/1064 нм, до процедур (слева) и через 6 мес после финальной процедуры (справа)

Рис. 9. Колено добровольца с темной кожей, обработанное излучателем 810/1064 нм, до процедур (слева) и через 6 мес после финальной процедуры (справа)

Рис. 10. Нога добровольца с темной кожей, обработанная излучателем 810/1064 нм, до процедур (слева) и через 6 мес после финальной процедуры (справа)

от 810 до 1064 нм, но пик поглощения света водой в этом диапазоне делает их менее эффективными. Кроме того, не все длины волн доступны на рынке из-за технологических ограничений.

Одним из решений является использование комбинации двух длин волн, которые уже хорошо известны и клинически доказали свою эффективность в удалении волос. Сочетание 810/1064 нм может увеличить глубину проникновения и безопасность для более темной кожи при сохранении относительно высокой эффективности обработки. Сочетание 755/810 нм может оптимизировать удаление волос разных цветов. Поскольку все эти длины волн признаны безопасными и эффективными для эпиляции, их сочетание не вызовет каких-либо проблем с безопасностью и повысит эффективность процедуры.

Новый диодный лазер InMode/DiolazeXL со смешанными длинами волн 755/810 и 810/1064 нм обеспечивает широкий диапазон глубины проникновения и поглощения света меланином волос (**рис. 11**).

Выводы

Клинический опыт подтверждает безопасность и эффективность обоих излучателей для удаления волос на светлой и темной коже с различных областей лица и тела и для разных типов волос. Текущее исследование продемонстрировало результаты эпиляции у пациентов женского и мужского пола, которые прошли 3 сеанса с интервалом 6 нед и наблюдались в течение 6 мес после финальной процедуры.

Как и ожидалось, из-за лучшего поглощения меланином более низкой длины волны на обработанных 755/810 нм участках были отмечены несколько лучшие результаты эпиляции (среднее снижение числа волос на 84%) по сравнению с 810/1064 нм (среднее снижение на 81%). Что касается областей воздействия, подмышки показали наилучший результат на относительно более светлой коже и при грубых, темных волосах. То же самое относится к области бикини, но в несколько меньшей степени. На ногах обычно растут более тонкие волосы, чем в подмышках и области бикини, где и были отмечены худшие результаты эпиляции. Самый низкий процент уменьшения числа волос зафиксирован на лице

из-за их тонкости и малого объема меланина. Все вышеперечисленное применимо к обоим излучателям (755/810 и 810/1064 нм). Непредвиденных осложнений в настоящем исследовании не наблюдалось.

Представленные клинические данные демонстрируют, что уникальное сочетание длин волн 755/810 и 810/1064 нм оказалось безопасным и эффективным для удаления волос на светлой и темной коже. Новый комбинированный подход позволяет выполнять более точную и персонализированную эпиляцию, усиливая результаты процедур и минимизируя риски.

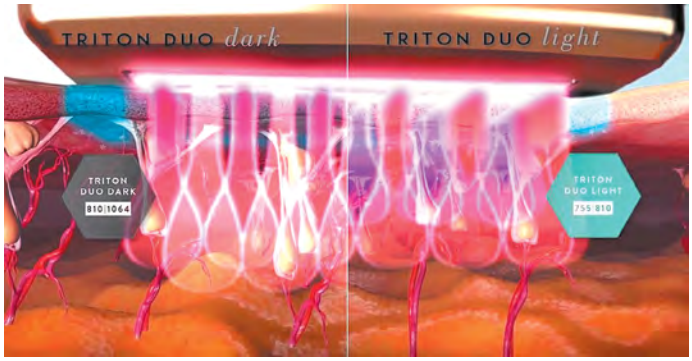

Рис. 11. Иллюстрация взаимодействия между лазерами смешанного типа и структурой волос 810/1064 нм (слева) и 755/810 нм (справа) на разной глубине

Литература

1. **Ibrahimi O.A., Avram M.M., Hanke C.W., Kilmer S.L., Anderson R.R.** Laser hair removal. Dermatol Therapy 2011; 24: 94–107.
2. **Rao J., Goldman M.P.** Prospective, comparative evaluation of three laser systems used individually and in combination for axillary hair removal. Dermatol Surg 2005; 31(12): 1671–1676.
3. **Haedersdal M., Wulf H.C.** Evidence-based review of hair removal using lasers and light Sources. JEADV 2006; 20: 9–20.
4. **Royo J., Moreno-Moraga J., Trelles M.A.** Clinical assessment of a new 755 nm diode laser for hair removal: efficacy, safety, and practicality in 56 patients. Lasers Surg Med 2016.
5. **Tahiliani S.T., Tahiliani H.S.** Prospective evaluation of the safety and efficacy of a 1060-nm large spot size, vacuum-assisted hair removal diode laser system in asian/pacific fitzpatrick's skin types IV–V patients. J Drugs Dermatol 2016; 15(11) :1427–1434.
6. **Passach U., Wagner J.A., Passach H.** Novel 755-nm diode laser vs. conventional 755-nm scanned alexandrite laser: Side-by-side comparison pilot study for thorax and axillary hair removal. J Cosmet Laser Therapy 2015; 17: 189–193.
7. **Courtney E., Goldberg D.J.** Clinical evaluation of hair removal using an 810 nm diode laser with a novel scanning device. J Drugs Dermatol 2016; 15(11): 1330–1333.
8. **Goldberg D.J.** One year follow up results of hair removal using an 810 nm diode laser. J Cosmet Dermatol 2018; 17: 775–778.
9. **Scilletta A., Pompili G.** Laser diode 800nm and hirsutism in darker skinned patients: Our experience on 552 women. J Adv Plastic Surg Res 2016; 2: 1–4.
10. **Koo B., Ball K., Tremaine A.M., Zachary C.B.** A comparison of two 810 diode lasers for hair removal: Low fluence, multiple pass versus a high fluence, single pass technique. Lasers Surg Med 2014.
11. **Jo S.J., Kim J.Y., Ban J., Lee Y., Kwon O., Koh W.** Efficacy and safety of hair removal with a long-pulsed diode laser depending on the spot size: A randomized, evaluators-blinded, left-right study. Ann Dermatol 2015; 27(5): 517–522.

Лоран М.С.

Diolaze – новое слово в лазерной эпиляции

Несмотря на обилие методов депиляции и эпиляции, удаление нежелательных волос остается стойкой эстетической проблемой, требующей длительной коррекции и индивидуального подхода. Лазерная эпиляция, основанная на явлении фототермолиза, обеспечивает прицельное разрушение волосяного фолликула и пролонгированный характер нарушения роста волос. Диодные насадки Diolaze и Diolaze XL, являясь функциональными элементами многопрофильной платформы InMode, благодаря своим техническим характеристикам позволяют индивидуально подойти к процедуре световой эпиляции, учитывая цвет волос и фототип кожи.

Ключевые слова: фототермолиз, лазерная эпиляция, диодный лазер, Diolaze, Diolaze XL

Лоран Мария Сергеевна
Врач-дерматолог, косметолог, клиника «Вирсавия», Москва

Световая эпиляция: использование селективного фототермолиза для удаления нежелательных волос

Обращаясь к косметологу, мы заинтересованы в продолжительном характере полученных результатов и ожидаем, что приобретенные благодаря внешним вмешательствам изменения станут не просто временным явлением, а сроднятся с нами и превратятся в неотъемлемые черты нашего внешнего облика. Это в полной мере относится и к проблеме нежелательных волос. Методы эпиляции нацелены на удаление не только стержня волоса, но и деструкцию волосяного фолликула, что в конечном счете должно привести к кардинальному решению проблемы — прекращению роста нежелательных волос.

Одним из самых перспективных методов борьбы с нежелательными волосами является световая эпиляция (СЭ), основанная на явлении селективного фототермолиза. В зависимости от источника излучения выделяют:

1) фотоэпиляцию — проводится с использованием источника широкополосного импульсного света (IPL-системы);
2) лазерную эпиляцию — проводится с помощью источника лазерного света.

В коже имеются специальные структуры и молекулы — хромофоры, способные избирательно поглощать разные виды светового излучения. Возможность целевого воздействия на эти мишени используется в косметологии и медицине для решения самых разнообразных задач. Каждый из хромофоров имеет собственный спектр абсорбции. **Важнейшими эндогенными хромофорами являются меланин, гемоглобин, вода и коллаген.**

Спектр поглощения меланина лежит в ультрафиолете и видимом свете (от 400 до 1100 нм) (**рис. 1**). Максимумы поглощения гемоглобина и его производных находятся в диапазоне 500–600 нм. К спектру поглощения коллагена относится область видимого света и ближней инфракрасной части спектра. Взаимодействие с водой происходит, начиная с 1000–1100 нм, с увеличением в сторону среднего и дальнего ИК-спектра. К экзогенным хромофорам относятся чернила для татуировок, а также частицы грязи, импрегнированные при травме [1].

Хромофор поглощает энергию светового излучения и переходит в возбужденное нестабильное состояние, из которого выходит, выделяя избыток энергии в виде тепла. В случаи световой эпиляции поглощение светового излучения меланином волоса вызывает нагрев волосяного стержня, реактивную коагуляцию фолликулярной зоны, выпаривание и обугливание окружающих фолликул тканей (**рис. 2, 3**).

Пролонгированность эффекта световой эпиляции обеспечивается не только непосредственным деструктивным воздействием на фолликул, но и нарушением роста волос посредством следующих предполагаемых механизмов:

- СЭ вызывает коагуляцию питающих фолликул сосудов;
- СЭ запускает процесс программируемой гибели клеток фолликулярного эпителия;
- СЭ приводит к нарушению взаимодействия между ростовыми клетками фолликула.

Таким образом, для СЭ в отличие от других методов эпиляции, в том числе электроэпиляции, характерно стойкое изменение структуры волос, замена терминальных волос на пушковые, постепенная атрофия фолликулов, что дает этому методу существенное преимущество. Также в сравнении с электроэпиляцией СЭ характеризуется меньшей болезненностью, скорейшим достижением прекращения роста волос, меньшим количеством противопоказаний.

Идеальным результатом лазерного воздействия было бы избирательное поглощение лучей лазера только мишенью при полном отсутствии

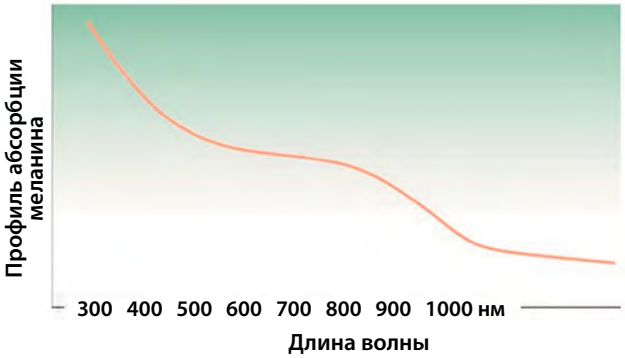

Рис. 1. Основной спектр поглощения меланина [1]

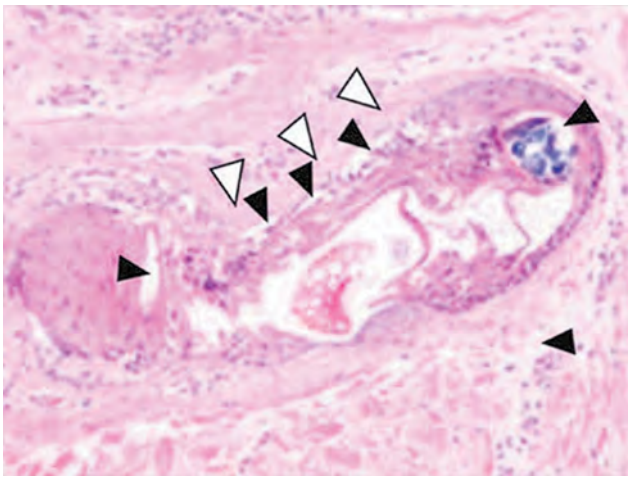

Рис. 2. Структура волосяного фолликула сразу после лазерной эпиляции в динамическом режиме [2]

Черными стрелками указано расширение пространства внутри волосяного фолликула, сопровождаемое вакуолизацией. Структура волоса находится в состоянии дегенерации и представляет собой базофильную массу. Белые стрелки указывают на нарушение и нечеткость клеточной структуры. Наружная оболочка волосяной луковицы разрушена, ткань вокруг волосяного фолликула отечна.

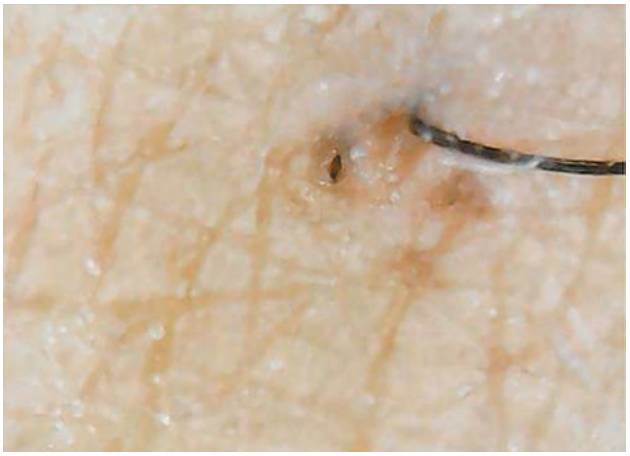

Рис. 3. Перифолликулярный отек непосредственно после процедуры лазерной эпиляции при помощи насадки Diolaze XL 810/1064 нм [5]

поглощения за ее пределами. Но в реальности это не так. Во-первых, меланин есть не только в волосе, но и в межфолликулярном эпидермисе, и этот меланин тоже поглощает свет и нагревается, в связи с чем световая эпиляция на смуглой коже более рискованна по причине ожога. Во-вторых, спектры поглощения хромофоров кожи частично перекрываются, что означает, что они тоже нагреваются, пусть не так сильно, как меланин. Уменьшить влияние других хромофоров можно с помощью очень точного подбора длины волны, и в этом плане лазерные источники света предпочтительнее.

Лазерная эпиляция — точное попадание в цель

Слово «лазер» — это побуквенный перевод англоязычного термина laser, сформированного из аббревиатуры слов Light Amplification by Stimulated Emission of Radiation — «усиление света посредством стимулированной эмиссии излучения». Лазерное излучение имеет свои уникальные особенности:

1) когерентность (пики и спады волн располагаются параллельно и совпадают по фазе во времени и пространстве);
2) монохромность (световые волны имеют одинаковую длину);
3) коллимация (волны в луче света сохраняют параллельность, не расходятся, и луч переносит энергию практически без потерь) [3].

Взаимодействия лазерного света с тканями определяется оптическими свойствами тканей и физическими свойствами лазерного излучения.

Волосы могут по-разному реагировать на световой импульс в зависимости от их цвета, определяемого содержанием в них меланина — хромофора-мишени для лазерного воздействия.

Проникновение лазерного луча в кожу для удаления волос также во многом зависит от оптических свойств кожи и определяется такими явлениями, как отражение, абсорбция и рассеивание.

- **Отражение** — около 5–7% света отражаются на уровне рогового слоя.
- **Абсорбция** — показатель эпидермального коэффициента абсорбции не постоянен и зависит от объемной доли меланосом и уровня содержания меланина в эпидермисе. Классификацию фототипов кожи по Фицпатрику используют для прогнозирования результата световой эпиляции и при выборе источника излучения. Длительность и энергию световых импульсов подбирают так, чтобы фолликулы успевали разрушиться, не повреждая окружающие участки кожи.
- **Рассеивание** света обусловлено главным образом коллагеном дермы. Он быстро уменьшает плотность потока энергии, препятствуя клиническому воздействию на ткани. Рассеивание снижается с увеличением длины волны, поэтому более длинные волны проникают глубже и больше подходят для доставки энергии в более глубокие кожные структуры, такие как волосяные фолликулы [3].

Диапазон длин волн 600—1200 нм называется оптическим (или меланиновым) окном кожи, поскольку при этих длинах волн наблюдается низкое

В ЭПИДЕРМИСЕ СВЕТЛОКОЖИХ ЛЮДЕЙ ЕВРОПЕЙСКОЙ РАСЫ СОДЕРЖИТСЯ ОКОЛО 5% МЕЛАНИНА, В ТО ВРЕМЯ КАК В ВОЛОСЯНЫХ ЛУКОВИЦАХ В 6 РАЗ БОЛЬШЕ (ОКОЛО 30% МЕЛАНИНА). ПОЭТОМУ ПОД ВОЗДЕЙСТВИЕМ СВЕТА ПРОИСХОДИТ ПРАКТИЧЕСКИ ИЗБИРАТЕЛЬНОЕ НАГРЕВАНИЕ И РАЗРУШЕНИЕ ФОЛЛИКУЛОВ ВОЛОСА, В РЕЗУЛЬТАТЕ ЧЕГО ДАЛЬНЕЙШИЙ РОСТ ВОЛОС ПРЕКРАЩАЕТСЯ [5].

рассеивание и прицельное воздействие на меланин при минимальном влиянии на другие хромофоры. В меланиновое окно попадает излучение, генерируемое рубиновым, александритовым, неодимовым и диодным лазерами.

Таким образом, в настоящее время мы имеем целую «палитру» аппаратов лазерного излучения, позволяющую подобрать параметры светового воздействия в соответствии с фототипом кожи и индивидуальными особенностями пациента (**рис. 4**).

При выборе метода лазерной эпиляции следует обратить внимание на следующие характеристики:

1) длина волны (нм);
2) длительность импульса (мс);
3) плотность потока энергии (Дж/см^2);
4) частота следования импульсов (Гц);
5) размер светового пятна (мм) (**табл. 1**).

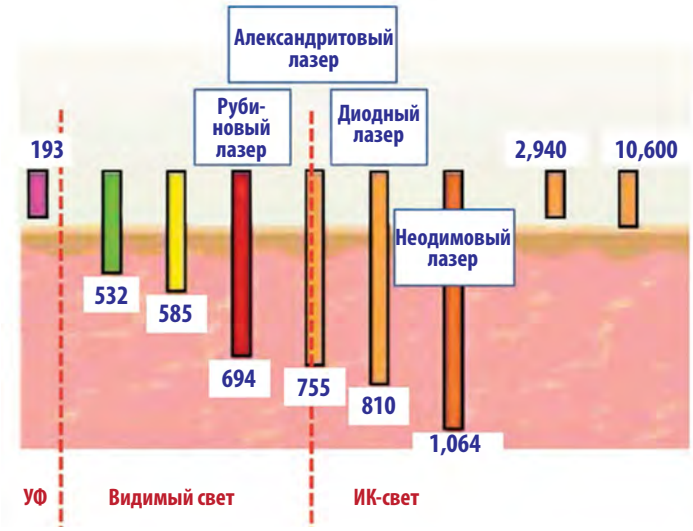

Рис. 4. Глубина проникновения разных видов лазерного излучения в кожу [1]

Таблица 1. Сравнительная характеристика видов лазерного излучения, применяемых для световой эпиляции [4]

Показатели	Рубиновый лазер	Александритовый лазер	Неодимовый лазер (Nd:YAG)	Диодный лазер
Длина волны	694 нм	755 нм	1064 нм	800 нм
Плотность энергии в импульсе	До 40–60 Дж/см^2	10–20 Дж/см^2	10–40 Дж/см^2	10–60 Дж/см^2
Длительность импульса	3 мс	15–300 мс	До 300 мс	5–400 мс
Мишень, глубина проникновения	Меланин волосяного фолликула	Область минимального поглощения гемоглобином и сильного — меланином. Проникает на глубину около 3 мм, что иногда недостаточно	Поглощение света окси-, дезоксигемоглобином и различными белковыми структурами. Проникает на всю глубину дермы, разрушает глубоко расположенные фолликулы. Слабо поглощается в меланине кожи	Меланин волосяного фолликула
Возможности	Эффективен при: ■ I–II фототипе кожи ■ темных волосах Светлые и рыжие волосы, а также волосы на загорелой коже или коже IV–V фототипов практически не удаляются	Эффективен при: ■ I–IV фототипе кожи ■ темных волосах Малоэффективен для светлых волос	Эффективен при: ■ III–IV фототипе кожи ■ светлых волосах; ■ эпиляции волос с низким содержанием меланина	Эффективен при: ■ I–VI фототипе кожи ■ темных волосах Сложность при эпиляции светлых и рыжих волос

Диодный лазер — новое перспективное средство лазерной эпиляции

Как можно убедиться, не существует лазерного излучения, способного одинаково эффективно действовать при любом типе кожи и волос. Тем не менее один из новых перспективных методов — СЭ при помощи диодного лазера — успешно применяется у людей с разными фототипами кожи и цветом волос (**табл. 2**).

Проблемным является проведение световой эпиляции при следующих условиях:

- загорелая кожа, а также принадлежность кожи к V–VI фототипу (высокое содержание меланина в межфолликулярном эпидермисе повышает риск теплового повреждения кожи);

Таблица 2. Результаты клинических исследований применения диодного лазера для СЭ [6–9]

Цель исследования	Характеристика выборки участников	Результаты
Оценка эффективности двух режимов эпиляции при помощи диодного лазера [6]: ■ низкая плотность потока и высокая частота повторения импульса (режим 1); ■ высокая плотность потока и низкая частота повторения импульса (режим 2).	Выборка участников: 92 женщины (китаянки). Дизайн исследования: участникам было проведено 4 процедуры лазерной эпиляции в подмышечной области с 4-недельным интервалом, с каждой стороны применялся разный режим эпиляции.	Режим 1: средний показатель уменьшения количества волос — 90,2%, средний уровень болевых ощущений — 2,75. Режим 2: средний показатель уменьшения количества волос — 87%, средний уровень болевых ощущений — 6,75. Использование диодного лазера при низкой плотности потока и высокой частоте повторения импульса было сопряжено с большей эффективностью, переносимостью и меньшей встречаемостью нежелательных побочных реакций.
Оценка эффективности двух режимов эпиляции при помощи диодного лазера [7]: ■ низкая плотность потока и высокая частота повторения импульса (режим 1); ■ высокая плотность потока и низкая частота повторения импульса (режим 2).	Выборка участников: 42 пациентки с поликистозом яичников и гирсутизмом. Дизайн исследования: лазерная эпиляция проводилась на лице, с каждой стороны лица применялся разный режим эпиляции. Курс составил 6 процедур с интервалом 1 мес.	Режим 1: средний показатель уменьшения количества волос — 90,5%. Режим 2: средний показатель уменьшения количества волос — 85%. Использование диодного лазера при низкой плотности потока и высокой частоте повторения импульса было сопряжено с большей эффективностью, существенным снижением толщины волоса, меньшей болезненностью процедуры.
Оценка эффективности и безопасности эпиляции при помощи диодного лазера с низкой плотностью потока (15 Дж/см^2) и высокой частотой следования импульса (5 Гц) [8].	Выборка участников: 17 участников с фототипом кожи II–V. Дизайн исследования: участникам было проведено 4 процедуры эпиляции с интервалом 1 мес на одной стороне, на другой стороне — депиляция методом сбривания волос. Количество волос оценивалось каждый месяц на протяжении 10 мес.	Использование лазерной эпиляции характеризовалось безопасностью и хорошей переносимостью, отмечалось выраженное снижение роста волос.
Оценка эффективности и безопасности эпиляции при помощи диодного лазера с низкой плотностью потока и высокой частотой следования импульса [9].	Выборка участников: 72 женщины из Индии с фототипом кожи IV–VI. Дизайн исследования: участники получили 5–6 процедур лазерной эпиляции с интервалом 1–3 мес.	Оценка по шкале GAIS: улучшение на 75–100% у 84,5% участников, на 50–75% у 7%. 95,8% участников отмечают отсутствие или минимальный характер дискомфорта процедуры эпиляции.

- светлые волосы (низкое содержание пигмента в волосе, конкуренция между пигментом кожи и волос, риск осложнений в виде дисхромии).

Успешно преодолеть указанные ограничения удалось создателям многофункциональной платформы InMode (производство Invasix, Израиль), оснащенной лазерной диодной насадкой Diolaze и насадкой Diolaze XL, относящимися к новому поколению гибридных лазеров для СЭ (**рис. 5**).

Рис. 5. **Многофункциональная платформа InMode [5]**

Diolaze & Diolaze XL — комфортное решение сложных проблем лазерной эпиляции

Разные виды световой и электрической энергии эффективно применяются для решения широкого спектра эстетических задач. И все эти методы лечения могут быть сконцентрированы в одном аппарате, оснащенном различными насадками. Один из таких современных аппаратов — многофункциональная платформа InMode (производство Invasix, Израиль) (**табл. 3**).

Благодаря своим техническим характеристикам диодный лазер Diolaze обладает глубокой проникающей способностью, прицельным воздействием на волосяной фолликул и позволяет работать с разными фототипами кожи, включая IV и V фототипы:

- размер пятна 4 см^2;
- плотность энергии 10–60 Дж/см^2 (технология сканирования);
- длина волны 800 нм;
- частота импульса 1 Гц;
- тип импульса может быть коротким (30 мс) или длинным (80 мс), также можно самостоятельно устанавливать частоту повторения импульсов — от единичных до режима автоповторений (1 импульс в секунду).

Для повышения комфорта пациента зона лазерной эмиссии окружена металлической пластиной, обеспечивающей тройной контактный охлаждающий эффект во время проведения процедуры. Этот эффект известен как 3 РС: охлаждение до, во время и после импульса, вследствие чего во время лечения нет необходимости применять обезболивание (**рис. 6**).

Имеющийся опыт применения Diolaze свидетельствует об эффективности и безопасности данного метода лазерной эпиляции.

КОМПАНИЯ INVASIX ПОСТОЯННО РАЗРАБАТЫВАЕТ И ВНЕДРЯЕТ ПЕРЕДОВЫЕ ТЕХНОЛОГИИ И ПРОЦЕДУРЫ В ОБЛАСТИ ЭСТЕТИЧЕСКОЙ МЕДИЦИНЫ, ЯВЛЯЯСЬ ОБЛАДАТЕЛЬНИЦЕЙ 70 ПАТЕНТОВ НА НИХ. ПЛАТФОРМА INMODE БЫЛА ПРИЗНАНА ЛУЧШИМ ЭСТЕТИЧЕСКИМ АППАРАТОМ 2018 ГОДА В АМЕРИКЕ, ПОЛУЧИВ ДВЕ ОТРАСЛЕВЫЕ НАГРАДЫ ОТ AESTHETIC EVERYTHING.

Рис. 6. **Тройной контактный охлаждающий эффект насадки Diolaze: охлаждение до, во время и после импульса [5]**

Таблица 3. Функциональные возможности платформы InMode [5]

Насадка	Энергия	Показания
Lumecca	Широкополосный импульсный свет	■ Лечение целлюлита ■ Неинвазивная коррекция контуров тела ■ Разрушение жировых клеток ■ Подтяжка кожи в области шеи и плеч ■ Растяжки
Fractora	Радиочастотные технологии	■ Снижение упругости и эластичности кожи лица и тела ■ Дряблость и провисание кожи лица и тела ■ Морщины и изменение текстуры кожи на лице и теле ■ Неоднородность цвета кожи и нежелательная пигментация на лице и теле ■ Рубцы (в том числе постакне) различной локализации ■ Стрии ■ Расширенные поры ■ Сосудистые дефекты ■ В качестве комбинированного подхода при хирургических липосакциях для уплотнения и подтяжки кожи в зонах элиминации жировой ткани
Forma/Plus	Радиочастотные технологии	■ Снижение упругости и эластичности кожи лица и тела ■ Дряблость кожи лица и тела ■ Морщины и изменение текстуры кожи ■ Целлюлит
FormaV, FractoraV	Радиочастотные технологии	■ Снижение эластичности и упругости слизистой оболочки влагалища и наружных половых органов ■ Сухость (ксероз) и атрофия (крауроз) вульвы ■ Растяжение и птоз стенок влагалища (синдром вагинальной релаксации) ■ Нарушение кровообращения тканей ■ Нарушение мочеиспускания (недержание мочи), являющееся следствием гиперподвижности уретры и стрессовых расстройств
BodyFX/ MiniFX	Радиочастотные технологии	■ Нежелательные локальные жировые отложения ■ Целлюлит ■ Дряблость кожи
Vlaze	Неодимовый лазер с длиной волны 1064 нм	Сосудистые поражения (венозные патологии, телеангиэктазии, гемангиомы и т. д.) на любых типах и участках кожи (лицо, туловище, конечности)
Diolaze и Diolaze XL	Лазерное излучение длиной волны: ■ 810 нм ■ 755/810 нм ■ 810/1064 нм	Эпиляция на коже разных фототипов и с разным цветом волос

Клинический опыт лазерной эпиляции при помощи насадки Diolaze

Давид Голдберг (David J. Goldberg), врач, специалист в области лазерных технологий и косметической хирургии (США, Нью-Йорк, Нью-Джерси), предоставил результаты клинического исследования по оценке краткосрочной и долгосрочной эффективности и безопасности эпиляции при применении диодного лазера Diolaze, работающего на аппарате InMode (Invasix, Израиль) [5, 10].

Выборка участников исследования: 14 пациентов, фототип кожи I– IV (по Фицпатрику), цвет терминальных волос в подмышечной области коричневый/черный.

Дизайн исследования: пациентам было проведено 3 процедуры СЭ с интервалом 4–6 нед в обеих подмышечных областях (всего 28 обрабатываемых зон).

Критерии оценки: количество волос, % удаленных волос. Оценка проводилась в ходе 2 последующих контрольных визитов через 3 и 6 мес после проведения последней процедуры. Фотоснимок делался перед каждой процедурой и во всех временных точках периода контрольного наблюдения. Количество волос определялось с помощью стикеров размером 2 × 2 см в одних и тех же местах (**рис. 7**).

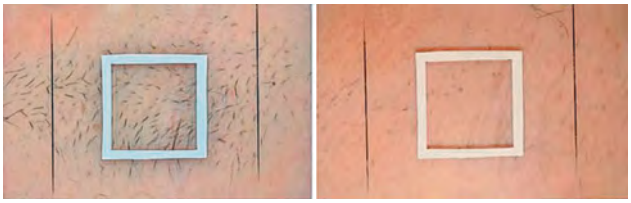

Рис. 7. Правая подмышечная область через 6 мес после лазерной эпиляции при помощи насадки Diolaze [10]

Не было зарегистрировано каких-либо выраженных или неожиданных негативных побочных реакций. К ожидаемой немедленной ответной реакции относились: незначительная болезненность, эритема и легкая отечность, выраженность которых уменьшалась без вмешательства через несколько часов.

Заключение: процедура эпиляции с помощью диодной лазерной насадки Diolaze, обладает доказанной безопасностью и эффективностью, 70%-ного уменьшения количества волос удавалось достичь после проведения трех процедур, результат сохранялся в течение еще 3 мес (**табл. 4**).

НАСАДКА DIOLAZE XL МНОГОФУНКЦИОНАЛЬНОЙ ПЛАТФОРМЫ INMODE БЫЛА ОДОБРЕНА УПРАВЛЕНИЕМ ПО КОНТРОЛЮ ЗА ПРОДУКТАМИ И ЛЕКАРСТВАМИ США (FDA) В КАЧЕСТВЕ ПЕРВОГО ГИБРИДНОГО ЛАЗЕРА ДЛЯ ЭПИЛЯЦИИ.

Сравнительная характеристика насадки Diolaze и других быстродействующих диодов

По сравнению с насадкой Diolaze у всех других быстродействующих диодов снижена мощность и/или генерация импульсов (**табл. 5**).

Таблица 4. Исходные показатели количества волос и результаты спустя 3 и 6 месяцев после проведения процедуры эпиляции при помощи насадки Diolaze [10]

Параметр	Количество волос исходное	Количество волос через 3 мес	Количество волос через 6 мес	% уменьшения через 3 мес	% уменьшения через 6 мес
Средний показатель	69,1	16,7	20,6	72,8	67,6
Стандартное отклонение	37,9	17,8	15,9	27,6	24,6
Р-значение		$1{,}71307E^{-07}$	$2{,}0565E^{-07}$		

Таблица 5. Сравнительная характеристика насадки Diolaze с некоторыми лазерами, предназначенными для эпиляции [5]

	Рабочее тело	Размер пятна	Плотность потока	Расходные материалы
Diolaze	810 нм диодный	8 × 50 мм = 400 мм^2	10–60 Дж/см^2	X
Lightsheer Duet	800 нм диодный	9 × 9 мм = 64 мм^2 22 × 35 мм = 770 мм^2	100 Дж/см^2 12 Дж/см2	Есть
Vectus	800 нм диодный	12 × 12 мм = 144 мм^2 23 × 38 мм = 870 мм^2	100 Дж/см^2 20 Дж/см^2	X
GentleLASE	755 нм александритовый	20, 22, 24 мм^2 круглое пятно	До 600 Дж/см^2	Есть
GentleYAG	1064 нм Nd:YAG	1,5 × 18 мм = 27 мм^2	До 600 Дж/см^2	Есть
Apogee	755 нм александритовый	20, 22, 24 мм^2 круглое пятно	До 50 Дж/см^2	X

Рис. 8. Результаты эпиляции при помощи гибридной насадки Diolaze XL 755/810 нм через 3 нед после однократной процедуры [5]

Рис. 9. Результаты эпиляции при помощи гибридной насадки Diolaze XL 810/1064 через 6 мес после курса из 5 процедур (фото любезно предоставил доктор S. Mulholland) [5]

Длина волны позволяет диодному лазеру точно попадать в меланиновое окно, успешно удаляя темные волосы. Сочетание низкой плотности потока излучения и высокой частоты следования импульса снижает риск теплового повреждения кожи и позволяет использовать диодный лазер при фототипе кожи IV–VI.

Тем не менее эпиляция светлых или рыжих волос не достигает нужной эффективности. Успешное сочетание свойств диодного лазера и других видов лазерного излучения представляет собой высокотехнологичная гибридная насадка Diolaze XL, способная генерировать излучение сразу нескольких диапазонов, соответствующих классическому диодному спектру, а также спектру александритового и неодимового лазеров (**рис. 8, 9**). Насадки генерируют излучение с большим размером пятна, очень высокой пиковой мощностью и высокой частотой повторения импульсов, что позволяет доставлять вплоть до 40 Дж/см^2 за 30 мс. Длительность импульсов может регулироваться в диапазоне от 5 до 140 мс. Уникальные технические характеристики позволяют насадке Diolaze XL претендовать на статус универсального средства эпиляции и решать проблемы, недоступные отдельно взятым видам лазера (**табл. 6**) [11].

Заключение

Широкие возможности многопрофильной платформы InMode и ее функциональных элементов позволяют индивидуально использовать комбинацию различных видов физического воздействия в ходе одной процедуры для достижения оптимальных результатов у конкретного человека. Лазерная эпиляция при помощи насадок Diolaze и Diolaze XL обеспечивает стойкое удаление нежелательных волос, бережно сохраняет нашу кожу от повреждения, сочетая в себе эффективность, комфорт и безопасность.

Таблица 6. Рекомендации по использованию гибридных лазерных насадок в зависимости от фототипа кожи и цвета волос пациента [11]

Длина волны	810 нм	755/810 нм	810/1064 нм
Индивидуальные особенности волос и кожи пациента	Черные, каштановые и темно-русые волосы Жесткие и нормальные волосы I–VI фототип кожи	Черные, каштановые и светло-русые волосы Жесткие и тонкие волосы I–V фототип кожи	Черные и каштановые волосы Очень жесткие и густые волосы Возможность безопасного применения у пациентов с VI фототипом кожи

Литература

1. **Martella A., Raichi M.** Photoepilation and Skin Photorejuvenation: An Update. Dermatol Reports 2017; 9(1): 7116.
2. **Omi T.** Static and dynamic modes of 810 nm diode laser hair removal compared: A clinical and histological study. Laser Ther 2017; 26(1): 31–37.
3. **Шептий О.В., Круглова Л.С., Корчажкина Н.Б. и др.** Механизмы действия различных лазеров и дифференцированные показания к их применению (обзор литературы). Вестник новых медицинских технологий. Электронное издание 2014; 1.
4. **Деев А.И., Шарова А.А., Брагина И.Ю.** Новая косметология. Аппаратная косметология и физиотерапия. М.: ИД «Косметика и медицина», 2014.
5. Материалы сайта www.invasix.ru
6. **Li W., Liu C., Chen Z., et al.** Safety and efficacy of low fluence, high repetition rate versus high fluence, low repetition rate 810-nm diode laser for axillary hair removal in Chinese women. J Cosmet Laser Ther 2016; 18(7): 393–396.
7. **Pai G.S., Bhat P.S., Mallya H., Gold M.** Safety and efficacy of low-fluence, high-repetition rate versus high-fluence, low-repetition rate 810-nm diode laser for permanent hair removal--a split-face comparison study. J Cosmet Laser Ther 2011; 13(4): 134–137.
8. **Barolet D.** Low fluence-high repetition rate diode laser hair removal 12-month evaluation: reducing pain and risks while keeping clinical efficacy. Lasers Surg Med 2012; 44(4): 277–281.
9. **Agarwal M., Velaskar S., Gold M.H.** High Repetition Rate 810nm Diode Laser for Permanent Hair Reduction in Indian Patients with Skin Types IV–VI J Clin Aesthet Dermatol 2016; 9(11): 29–33.
10. **Courtney E., Goldberg D.J.** Clinical Evaluation of Hair Removal Using an 810 nm Diode Laser With a Novel Scanning Device. J Drugs Dermatol 2016; 15(11): 1330–1333.
11. **Крендель М.** Многофункциональные платформы — будущее аппаратной косметологии. Косметика и медицина 2018; 2: 53–60.

Шептий О.В., Генералова Т.В.

Плазменные технологии в косметологии и дерматологии: новые возможности и перспективы использования

Плазма представляет собой четвертое агрегатное состояние вещества и является полностью или частично ионизированным газом. В статье рассматриваются свойства плазмы и особенности ее взаимодействия с кожей, методы использования плазмы в косметологии (технология плазменной регенерации кожи и фракционная микроплазменная RF-технология), а также современные плазменные устройства.

Ключевые слова: плазменные технологии, плазменное омоложение, плазменная регенерация кожи, фракционная микроплазменная RF-технология, плазменный душ, сублимация

Шептий Олег Васильевич

К.м.н., специалист в области лазерной дерматологии и хирургии, член Американского общества лазерной медицины и хирургии (ASLMS) и Общества специалистов в области фотомедицины, Москва

Генералова Таиса Витальевна

Врач-косметолог центра аппаратной косметологии «Вирсавия», Москва

Использование плазменных технологий является относительно новым направлением в косметологии и пока еще не совсем понятным. Первые устройства создавались как альтернатива лазерному омоложению, однако последние исследования показывают, что возможности использования плазмы гораздо шире.

Плазма: что это такое?

Чтобы понять, какие преимущества дает использование плазменных технологий, давайте сначала разберемся, что такое плазма. Плазма — это газ, который, в отличие от привычных нам стабильных газов, состоит не только из нейтральных молекул, но включает также заряженные частицы — свободные электроны и положительные и отрицательные ионы (а в некоторых случаях состоит только из этих заряженных частиц).

Несмотря на то, что в плазме присутствуют частицы разного знака, количество носителей положительного и отрицательного заряда в единице ее объема практически одинаково — то есть общий заряд плазмы равен нулю. Эта особенность, ставящая плазму особняком от других систем, содержащих заряженные частицы (например, электронные или ионные пучки), получила название квазинейтральность. При этом плазма сохраняет главное свойство, отличающее ее от стабильных газов, — способность взаимодействовать с внешним электромагнитным полем и проводить электрический ток.

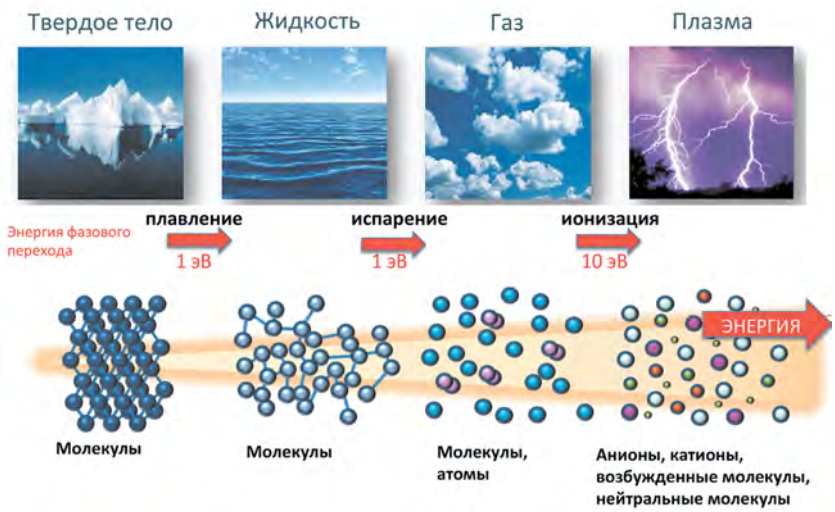

1. **Твердое вещество.** В твердом состоянии вещество сохраняет форму и объем — молекулы, которые его образуют, соединены между собой крепкими связями и расположены строго упорядоченным образом. При низких температурах все вещества замерзают и превращаются в твердые тела
2. **Жидкость.** В жидком состоянии вещество сохраняет объем, но не сохраняет форму — между молекулами существует притяжение, достаточно сильное, чтобы удержать их на близком расстоянии, но недостаточное для поддержания постоянной структуры.
3. **Газ.** Молекулы газа взаимодействуют слабо и движутся хаотически, в связи с чем газ заполняет весь доступный объем.
4. **Плазма.** Является частично или полностью ионизированным газом. Взаимодействует с другими заряженными частицами и электромагнитным полем.

Рис. 1. Четыре агрегатных состояния вещества [1]

В состояние плазмы газ переходит при передаче ему большого количества энергии, которая сможет «оторвать» электроны от атомов. Таким образом, плазму называют четвертым (после твердого, жидкого и газообразного) агрегатным состоянием вещества (**рис. 1**). Энергия, которая на это потребуется, зависит от конкретного вещества, а именно строения внешних электронных оболочек его атомов: чем легче атом отдает электрон, тем меньше энергии необходимо затратить на его отрыв. В естественных условиях источником такой энергии является преимущественно нагревание, однако плазму можно получить и иными способами [1].

Различают два вида плазмы [2]:

- **высокотемпературная** — практически полностью ионизованная плазма. Такой вид плазмы присутствует на Солнце, образуется при разряде молний и в ходе термоядерного синтеза. Высокотемпературная плазма считается «классическим» четвертым агрегатным состоянием вещества;
- **низкотемпературная** — с малой степенью ионизации (до 1%). Обычно ее получают при воздействии на газ электрического тока, ускоряющего электроны, которые в свою очередь ионизируют атомы. Именно с таким типом плазмы работают технологические производства и медицина.

Биомедицинские эффекты плазмы

Плазма является источником [2]:

- тепла;
- реактивных форм кислорода, азота и свободных радикалов;
- различных видов излучения (от ультрафиолетового до инфракрасного).

Конкретные эффекты при взаимодействии с тканями-мишенями будут зависеть от типа применяемой плазмы, ее дозы, скорости потока, давления,

времени воздействия (параметры, на которые можно влиять с помощью модификации устройств) и характеристик самой ткани [3].

Первоначально медицина взяла на вооружение тепловые эффекты плазмы. Так, высокоскоростной поток плазмы, получаемый с помощью воздействия на инертные газы электрического тока большой силы, известен как плазменный нож и используется для рассечения и удаления тканей. Способность плазмы нагревать ткани (хотя уже с меньшей интенсивностью) стало фундаментом ее использования и в косметологии [4]. Однако нужно сказать, что в последние годы все больше внимания привлекает к себе технология холодной низкотемпературной плазмы (35–40 °C), которая позволяет добиваться лечебных эффектов без повреждения живых тканей.

В настоящее время изучается возможность применения способности холодной низкотемпературной плазмы генерировать свободные радикалы и ультрафиолетовое излучение для дезинфекции кожи человека, а также для обработки ран. Такое воздействие позволяет убить устойчивые к антибиотикам микроорганизмы (что особенно актуально для внутрибольничных инфекций), не повреждая при этом саму кожу. Противомикробная активность плазмы была продемонстрирована не только на лабораторных животных, но и в ходе рандомизированных контролируемых исследований на людях: 2-минутная обработка ран с помощью холодной аргоновой плазмы обусловливала значительное уменьшение количества как грамотрицательных, так и грамположительных бактерий в ранах [5].

Также было выявлено, что обработка ран холодной низкотемпературной плазмой ускоряет их заживление [6]. Недавняя работа, опубликованная в журнале Scientific Reports, продемонстрировала, что такая плазма стимулирует пролиферацию и дифференцировку кератиноцитов за счет активации β-катенин-сигнального пути и ингибирования Е-кадгерина, который отвечает за контактное торможение клеточного роста. У мышей, раны которых обрабатывались низкотемпературной плазмой, уже спустя 15 дней отмечалось практически полное восстановление эпидермиса и мышечной ткани, а также высокая плотность коллагеновых волокон, в то время как в ранах, заживающих естественным образом, эти процессы шли гораздо медленнее (**рис. 2**) [7]. В другой работе было продемонстрировано, что обработка культуры фибробластов холодной низкотемпературной плазмой увеличивает экспрессию генов, ответственных за синтез коллагена I типа, фибронектина и фактора роста эндотелия сосудов [8].

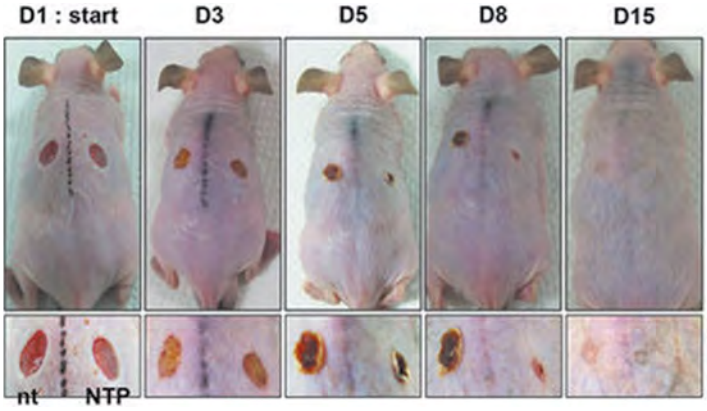

Рис. 2. Рана слева заживала естественным образом, рана справа 3 раза в день в течение 5 мин обрабатывалась холодной низкотемпературной плазмой на протяжении 2 нед [7]

Последние исследования также выявили, что холодная плазма обусловливает временное снижение барьерной функции рогового слоя и усиливает проницаемость

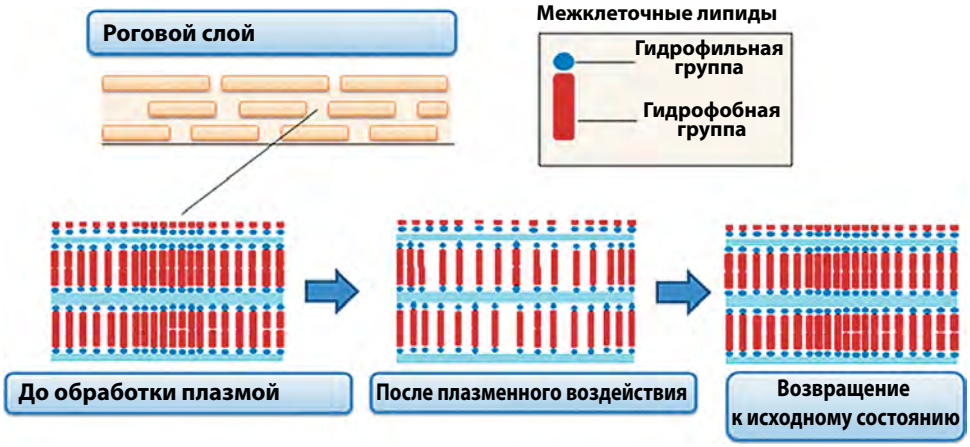

Рис. 3. Преходящее изменение проницаемости липидных бислоев после воздействия холодной низкотемпературной плазмой [9]

кожи для лекарственных и косметических средств. Предполагается, что это связано с перестройкой липидных бислоев под действием плазмы и формированием временных каналов, облегчающим прохождение различных веществ (**рис. 3**) [9]. Также продемонстрировано, что импульсные электрические поля, формирующиеся при контакте плазмы с кожей, способны изменять электрический заряд клеточных мембран и образовывать поры, через которые в клетку могут поступать различные активные вещества. Это явление известно как электропорация [10].

К тому же плазма влияет на свертываемость крови, иммунную систему, а также пролиферацию и апоптоз раковых клеток [10].

Плазменные методы в косметологии

Начало эры плазменных технологий в косметологии связано с тепловыми эффектами плазмы. Так, плазменные методы омоложения основаны на контролируемом термическом повреждении тканей с целью запуска регенеративных процессов и «обновления» тканей. Этот принцип является основой и других методов аппаратного омоложения, однако в случае использования плазмы есть свои особенности.

ПЛАЗМЕННАЯ РЕГЕНЕРАЦИЯ КОЖИ

Пионером плазменного омоложения является технология плазменной регенерации кожи (Plasma Skin Regeneration, PSR), которая появилась в 2006 г., а первым устройством стал Portrait PSR (Rhytec, Великобритания). В качестве плазмообразующего газа было предложено использовать азот — инертный газ, который способен вытеснять кислород, необходимый для окисления и горения, с поверхности кожи, и таким образом минимизировать риск ожога и образования рубцов. Под действием ультравысокочастотного электрического тока в рукоятке устройства происходит ионизация молекул азота и образуется плазма, которая доставляется к коже бесконтактным способом в виде

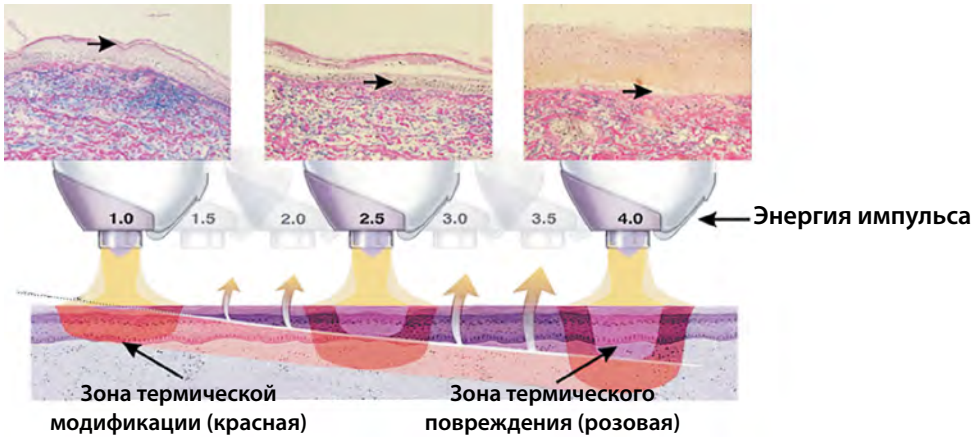

Рис. 4. Зоны термического воздействия при обработке кожи с разными уровнями энергии по технологии плазменной регенерации кожи. Стрелками указана граница зоны термического повреждения

миллисекундных импульсов (такой бесконтактный способ обработки позволяет коже быстро остывать и исключает риск ожогов от деталей устройства). То есть, по сути, плазма является «переносчиком» электрической энергии.

Как только плазма попадает на кожу, ее энергия быстро распределяется по поверхности и обеспечивает градиентный нагрев кожи — сначала эпидермиса, а затем (в зависимости от используемого уровня энергии) дермы с формированием поверхностной зоны необратимого термического повреждения и более глубокой зоны термической модификации (**рис. 4**) [11].

Глубина и площадь теплового эффекта определяются установкой энергии и размером пятна наконечника, которое можно увеличить или уменьшить, приближая или удаляя наконечник от поверхности кожи. Так, низкоэнергетические импульсы (около 1 Дж) оказывают воздействие только на эпидермис, а высокоэнергетические (3–4 Дж) обеспечивают нагревание дермы (глубина достигает 500–600 мкм) [11].

Важно, что, в отличие от лазеров, плазма не требует наличия хромофоров в коже, поэтому разогрев тканей протекает равномерно, без «взрывной» вапоризации тканей. Слой старого поврежденного эпидермиса служит «биологической защитной повязкой» нижележащим клеткам и остается на месте, пока не образуется новый, а затем постепенно отшелушивается. Кроме того, это позволяет проводить обработку кожи любых фототипов и сокращает риск побочных эффектов в виде шрамов, инфекций и депигментации. Даже в случае высокоэнергетического воздействия неоэпителизация происходит быстро и обычно завершается в течение 5–7 дней после процедуры.

Процессы, протекающие в дермальном слое, более длительные. Сразу после обработки отмечается контракция коллагеновых волокон (в тех областях, где температура нагревания превышала 60 °C) и реакция на тепловой шок, затем происходит постепенное разрушение поврежденных структур и активация неоколлагеногенеза и неоэластогенеза. Процессы ремоделирования дермы продолжаются как минимум 3 мес после обработки [11–13].

- **Низкоэнергетическая обработка** дает поверхностное воздействие по типу легкого пилинга и обеспечивает осветление и выравнивание тона кожи

Рис. 5. Восстановление кожи лица после низкоэнергетической обработки Portrait PSR для коррекции умеренных признаков фотостарения [12]

и мелких морщин (**рис. 5**) [11]. Курс состоит из 3–4 процедур с перерывом 3 нед и не требует реабилитации.

- Процедуры с использованием **высоких энергий** применяются для коррекции морщин, повышения упругости и подтяжки кожи (в том числе кожи верхних и нижних век), уменьшения рубцов и растяжек. Они более дискомфортны и сопровождаются восстановительным периодом 1–2 нед (**рис. 6**) [11].

Рис. 6. Восстановление кожи лица после высокоэнергетической обработки Portrait PSR для коррекции выраженных признаков фотостарения [12]

Рис. 7. Фракционная микроплазменная RF-технология (насадки)

ФРАКЦИОННАЯ МИКРОПЛАЗМЕННАЯ RF-ТЕХНОЛОГИЯ

Еще одним вариантом использования особых свойств плазмы для проведения омолаживающих процедур является фракционная микроплазменная RF-технология, появившаяся в 2010 г. и реализованная в устройстве Pixel RF (Израиль). На специальных наконечниках манипулы (в виде подвижных роликов или плоских стационарных насадок) размещено множество игольчатых электродов (спикул). При приближении к поверхности кожи на несколько микрометров мощный электрический радиочастотный разряд, проходящий через электроды, формирует вспышки плазмы (микроплазменные разряды высокой плотности). Эти вспышки «пробивают» эпидермис и верхние слои дермы, образуя микроканалы, окруженные зоной термического повреждения. При дальнейшем вращении роллера (или надавливании стационарной насадкой) спикулы вдавливаются в эти участки абляции, оказывая на них дополнительное механическое воздействие (**рис. 7**).

Глубина и размеры повреждений также будут определяться энергией и продолжительностью импульсов (согласно исследованиям на коже поросят, колодцы абляции могут достигать 50–200 мкм в глубину и 80–200 мкм в диаметре, а зона коагуляции — распространяться еще на 100–200 мкм вокруг них). Эпителизация завершается через 3–4 дня, процессы ремоделирования дермы длятся вплоть до 6 мес [14].

Фракционная микроплазменная RF-обработка рекомендуется для коррекции возрастных изменений (морщин, дряблости кожи и т.д.), а также для выравнивания тона кожи и уменьшения рубцов. Кроме того, быстрота выполнения процедур (в среднем 10 мин для 5 проходов по лицу) позволяет использовать роллеры для обработки больших площадей кожи, например живота.

Плазма *vs.* лазеры

Каковы же особенности плазменного омоложения по сравнению с лазерным, альтернативой которому оно изначально создавалось?

В отличие от лазеров, плазму можно использовать на коже любых фототипов. Гиперпигментация, которая может встречаться после процедур, в целом возникает реже, чем в случае лазерной обработки. Также существенно снижен риск инфицирования и рубцевания.

Продемонстрировано, что CO_2-лазеры формируют более однородные по глубине и диаметру повреждения, в то время как в случае использования плазмы эти размеры могут варьировать. Кроме того, лазеры обеспечивают более глубокое воздействие, чем плазма. Однако именно более поверхностные эффекты плазменной обработки могут быть одной из причин меньшего

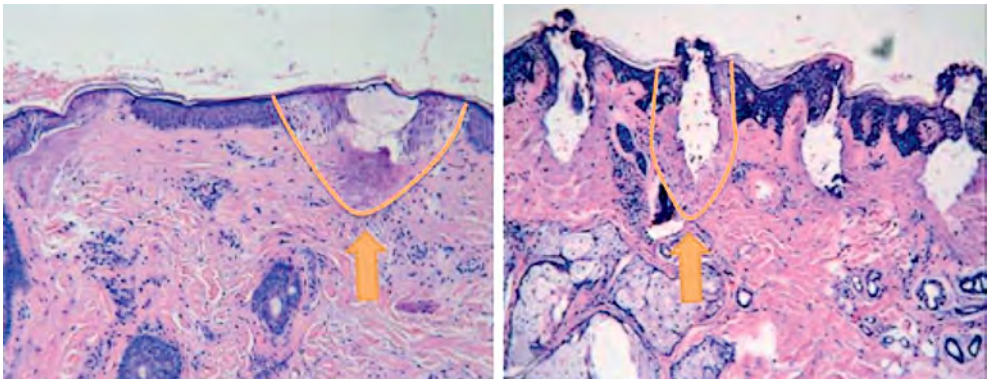

Рис. 8. Гистологические изменения сразу после обработки атрофических рубцов постакне с помощью микроплазменной RF-технологии (слева) и фракционного CO2-лазера (справа)

риска поствоспалительной гиперпигментации [14]. Что касается эффективности процедур, то было проведено непосредственное сравнение фракционной микроплазменной RF-технологии и фракционного CO_2-лазера для устранения рубцов постакне. Одна сторона лица пациентов (всего участвовало 33 человека с III и IV фототипами кожи) обрабатывалась с помощью плазмы, другая — лазера, по 3 процедуры каждого вида. Глубина повреждений в первом случае варьировала в пределах 120–150 мкм, а диаметр составлял 150–180 мкм. Фракционный CO_2-лазер формировал повреждения глубиной 300–400 мкм и диаметром 100–120 мкм. Зона термического повреждения вокруг колодца абляции была шире в случае микроплазмы (**рис. 8**).

Оба метода существенно и практически равнозначно снизили выраженность рубцов постакне — с 51,1 ± 14,2 до 22,3 ± 8,6 в случае плазмы (улучшение на 56,4%) и с 48,8 ± 15,1 до 19,9 ± 7,9 для CO_2-лазера (улучшение на 59,2%) по шкале ECCA. При этом в ответ на лазерное воздействие у 12 человек (36,4%) развилась поствоспалительная гиперпигментация, а со стороны микроплазменной обработки таких осложнений зафиксировано не было [15].

Таким образом, низкоэнергентическая плазма позволяет бороться с пигментацией, выравнивать текстуру и тон кожи и, по сути, приравнивается к неаблятивным лазерам. Высокоэнергетическая плазма, в свою очередь, помогает бороться с более серьезными дефектами, как то: морщины, снижение эластичности и упругости кожи, а также рубцы постакне и растяжки, однако глубина воздействия будет ограничена верхними слоями дермы (в случае лазеров глубина микротермальных лечебных зон может составлять больше 1 мм). И хотя плазменное омоложение несет меньший риск побочных эффектов и требует на восстановление меньше времени, эффективность аблятивных лазеров пока остается более высокой. Однако эти процедуры могут быть процедурами выбора у пациентов с темными типами кожи, поскольку для них существенно снижен риск поствоспалительной гиперпигментации.

Кроме того, технологии использования плазмы развиваются, и уже сейчас появляется все большее число перспективных устройств с новыми свойствами, которые позволяют им уйти от сравнения с «младшим братом» лазеров и занять отдельную нишу.

Современный рынок плазменных технологий

Количество новых устройств, использующих возможности плазмы, увеличивается с каждым годом. Появляются даже портативные приборы, позволяющие использовать энергию плазмы в салонных и домашних условиях. Однако нужно отметить, что в них установлены режимы воздействия, в которых нет возможности менять ни силу, ни глубину, ни время обработки, что вызывает вопросы в отношении их эффективности и безопасности.

В то же время разработчики профессиональных аппаратов, наоборот, сосредотачивают свои усилия на усовершенствовании устройств и создании более контролируемых технологий, позволяющих получать ожидаемые и стабильные результаты. Например, Neogen PSR (Energist, Великобритания) является прямым «наследником» Portrait PSR, в котором доработаны технологии подачи импульсов.

Появляются устройства, в которых реализованы последние научные достижения в сфере использования плазмы. Среди них стоит выделить устройство Plasma BT (Seoulin Medicare, Корея), которое уже представлено на российском рынке. Это аппарат нового поколения, использующий не только уже хорошо известные тепловые эффекты плазменного воздействия, но и недавно открытые свойства холодной плазмы.

Рис. 9. Аппарат Plasma BT

Plasma BT оснащен двумя отдельными насадками, которые генерируют плазму с различными характеристиками и, следовательно, разным влиянием на кожу (**рис. 9**).

Plasma Surgical предназначен для термического воздействия, приводящего к сублимации ткани. Насадка позволяет поставлять плазму в виде одиночных импульсов или серии импульсов различной частоты, а также непрерывным потоком (**рис. 10**). При этом для каждого режима возможно изменить энергию, а следовательно — глубину и площадь воздействия.

Запатентованной разработкой Plasma BT является наличие специального направляющего фиксатора, который контролирует расстояние между иглой, испускающей плазму, и кожей (**рис. 11**). Это позволяет производить обработ-



Рис. 10. Повреждения, генерируемые с помощью различных режимов насадки Plasma Surgical Plasma BT

ку с оптимальной дистанции (0,5 мм) и формировать однородные повреждения по всей поверхности кожи. Используется:

- для подтяжки кожи (в том числе для так называемой безоперационной блефаропластики) (**рис. 12**) [16];
- устранения морщин;
- удаления пигментных пятен;
- устранения рубцов;
- удаления образований на коже.

Plasma Poration (плазменный душ) генерирует холодную плазму, которая обладает антибактериальными и противовоспалительными свойствами, а также стимулирует обновление клеток кожи и компонентов внеклеточного матрикса. Кроме того, отдельной сферой применения является увеличение трансдермальной доставки активных ингредиентов в кожу без ее повреждения (**рис. 13**). Используется:

- для омоложение кожи;
- лечения акне;
- улучшения проникновения различных активных веществ в кожу.

Показательный пример эффективности использования плазменного душа для трансдермальной доставки активных веществ приводится в статье доктора Беатрис Молина (Beatriz Molina) — медицинского директора и владелицы клиник Medlkas (Великобритания), ведущего специалиста Galderma UK [17]. Она описывает случай нарушения

Наконечник в виде иглы

Игла в специальном фиксаторе, отдаляющем иглу от поверхности кожи на расстояние 0,5 мм, что позволяет формировать однородные повреждения

Рис. 11. Насадка Plasma Surgical Plasma BT с наконечником в виде иглы и иглой в специальном фиксаторе

Рис. 12. Пациентка, 42 года, до (слева) и через 3 нед (справа) после блефаропластики с использованием устройства Plasma BT (импульсный режим, 40 Гц, уровень 2). Уменьшение размеров кожной складки открыло верхнее веко на 25% на правом глазу и на 46% на левом глазу, вследствие чего произошло расширение глазной щели на 14% для обоих глаз. Никаких серьезных побочных эффектов не возникало, отек разрешился

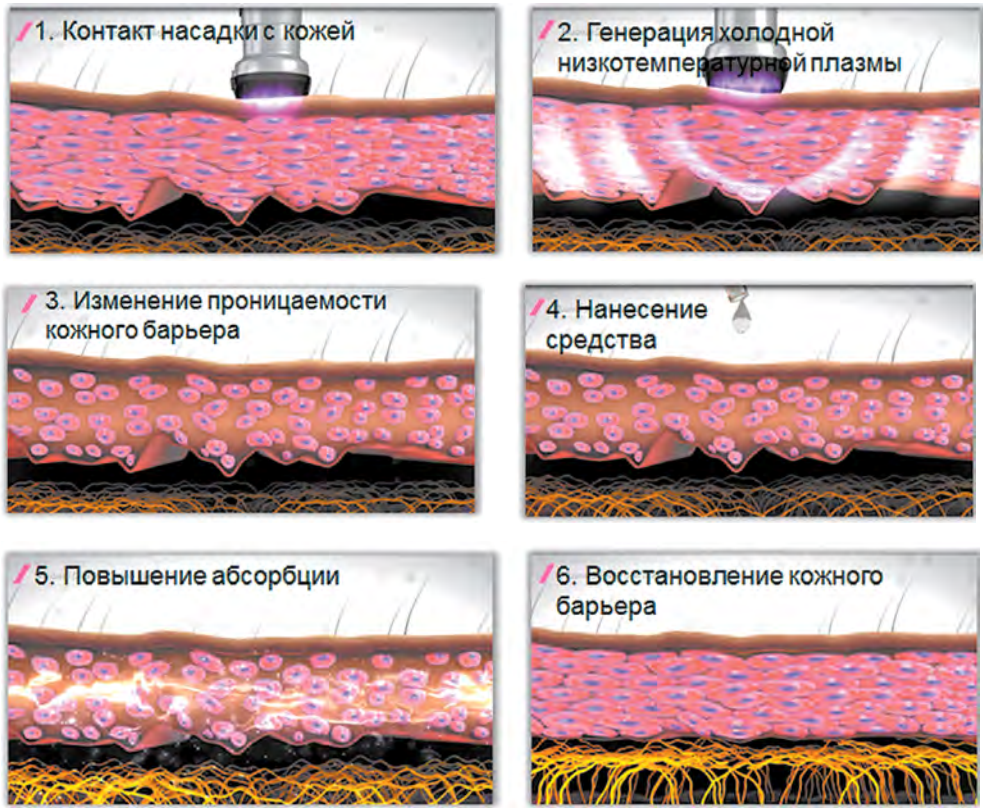

Рис. 13. Увеличение проницаемости кожного барьера с помощью плазменного душа

кровообращения при нехирургической ринопластике после введения гиалуронового филлера в кончик носа. Поскольку инъекции гиалуронидазы были весьма болезненны для пациентки, доктор Молина использовала насадку Plasma Poration — 3 мин обработки кожи носа с последующим местным нанесением 1200 и 750 Ед гиалуронидазы в первые 2 дня после возникновения симптомов соответственно. На третий день насадка Plasma Poration была использована для трансдермального введения нативной высокомолекулярной гиалуроновой кислоты с целью биоревитализации, а затем проведена фототерапия в течение 30 мин с помощью прибора Dermalux. Всего было сделано 3 таких комплексных процедуры с интервалом 2 дня. Все нежелательные явления разрешились без каких-либо осложнений, что подтверждает эффективность использования плазменного душа для доставки в кожу крупных молекул (**рис. 14**).

ОСНОВНЫМ ОТЛИЧИЕМ СЕРЬЕЗНЫХ ПРОФЕССИОНАЛЬНЫХ ПЛАЗМЕННЫХ АППАРАТОВ ОТ ПОРТАТИВНЫХ УСТРОЙСТВ ДЛЯ ДОМАШНЕГО И САЛОННОГО ИСПОЛЬЗОВАНИЯ ЯВЛЯЕТСЯ НАЛИЧИЕ КОНТРОЛЯ НАД ГЛУБИНОЙ И СТЕПЕНЬЮ ПОВРЕЖДЕНИЯ КОЖИ. ЭТО КРАЙНЕ ВАЖНЫЙ АСПЕКТ, ПОЗВОЛЯЮЩИЙ ПОЛУЧАТЬ ПРОГНОЗИРУЕМЫЙ РЕЗУЛЬТАТ И СНИЗИТЬ РИСКИ НЕЖЕЛАТЕЛЬНЫХ ЯВЛЕНИЙ.

Заключение

Интерес к плазменным технологиям растет — это подтверждает большое количество устройств, которые появляются на рынке в последние годы. Плазменное омоложение более мягкое, чем аблятивное лазерное, сопровождается меньшим числом нежелательных явлений и становится все более контролируемым. Дополнительным преимуществом является возможность

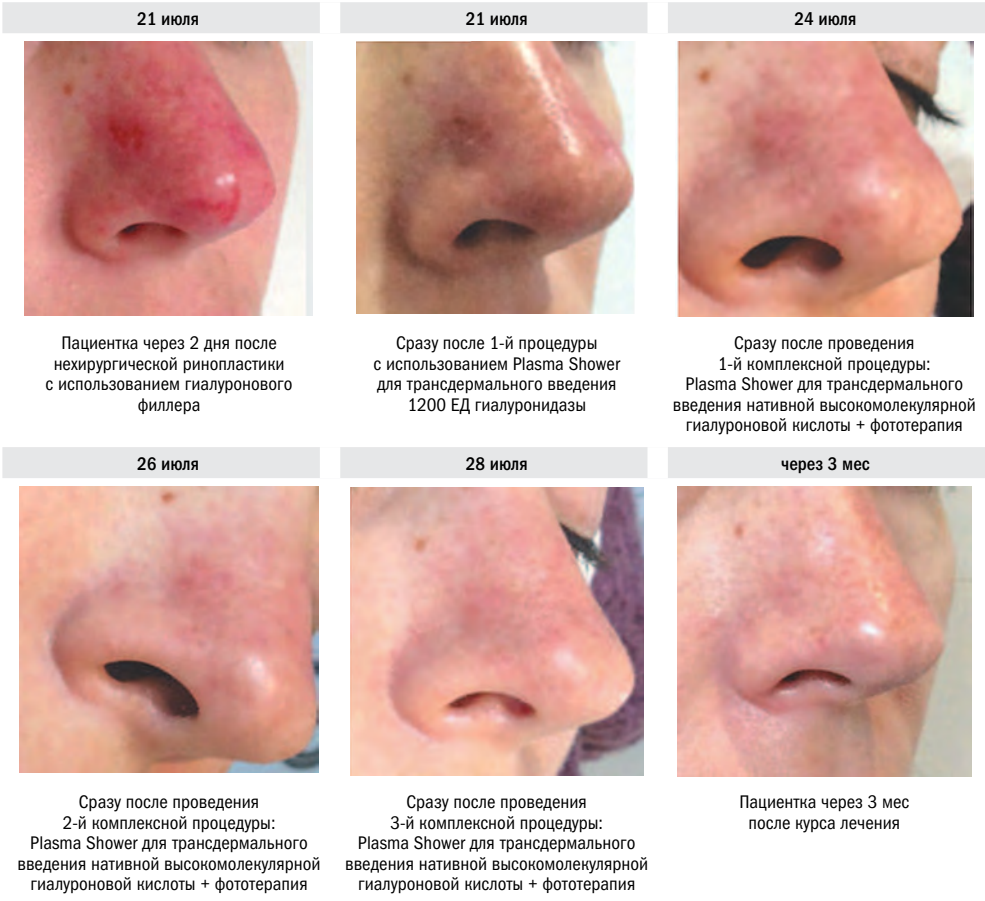

Рис. 14. Успешный опыт использования насадки Plasma Poration для трансдермального введения гиалуронидазы и нативной высокомолекулярной гиалуроновой кислоты

использовать плазму для обработки темных фототипов кожи. Кроме того, появились косметологические устройства, генерирующие холодную низкотемпературную плазму, что существенно расширяет перспективы использования плазменных технологий и позволяет предположить рост их популярности в будущем.

Литература

1. Encyclopedia Britannica, www.britannica.com
2. **Kong M.G., Kroesen G., Morfill G. et al.** Plasma medicine: an introductory review. New J Phys 2009: 11(115012); 1–35.
3. **Kos S., Blagus T., Cemazar M. et al.** Safety aspects of atmospheric pressure helium plasma jet operation on skin: In vivo study on mouse skin. PLoS One 2017; 12(4): e0174966.
4. **Tiede R., Hirschberg J., Daeschlei G. et al.** Plasma Applications: A Dermatological View. Contrib Plasma Phys 2014: 54(2); 118–130.
5. **Isbary G., Heinlin J., Shimizu T. et al.** Successful and safe use of 2 min cold atmospheric argon plasma in chronic wounds: results of a randomized controlled trial. Br J Dermatol 2012; 167(2): 404–410.

6. **Lee O.J., Ju H.W., Khang G. et al.** An experimental burn wound-healing study of non-thermal atmospheric pressure microplasma jet arrays. J Tissue Eng Regen Med 2016; 10(4): 348–357.
7. **Choi J.H., Song Y.S., Song K. et al.** Skin renewal activity of non-thermal plasma through the activation of β-catenin in keratinocytes. Sci Rep. 2017 Jul 21; 7(1): 6146.
8. **Choi J.H., Lee H.W., Lee J.K. et al.** Low-temperature atmospheric plasma increases the expression of anti-aging genes of skin cells without causing cellular damages. Arch Dermatol Res 2013; 305(2): 133–140.
9. **Shimizu K., Hayashida K., Blajan M.** Novel method to improve transdermal drug delivery by atmospheric microplasma irradiation. Biointerphases 2015; 10(2): 029517.
10. **Graves D.B.** Mechanisms of Plasma Medicine: Coupling Plasma Physics, Biochemistry and Biology. IEEE Transactions on Radiation and Plasma Medical Sciences 2017: 1(4); 281–292.
11. **Foster K.W., Moy R.L., Fincher E.F.** Advances in plasma skin regeneration. J Cosmet Dermatol. 2008; 7(3): 169–179.
12. **Fitzpatrick R., Bernstein E., Iyer S. et al.** A histopathologic evaluation of the Plasma Skin Regeneration System (PSR) versus a standard carbon dioxide resurfacing laser in an animal model. Lasers Surg Med 2008; 40(2): 93–99.
13. **Holcomb J.D., Kent K.J., Rousso D.E.** Nitrogen plasma skin regeneration and aesthetic facial surgery: multicenter evaluation of concurrent treatment. Arch Facial Plast Surg 2009; 11(3): 184–193.
14. **Li X., Fang L., Huang L.** *In vivo* histological evaluation of fractional ablative microplasma radio frequency technology using a roller tip: an animal study. Lasers Med Sci 2015; 30(9): 2287–2294.
15. **Zhang Z., Fei Y., Chen X. et al.** Comparison of a fractional microplasma radio frequency technology and carbon dioxide fractional laser for the treatment of atrophic acne scars: a randomized split-face clinical study. Dermatol Surg 2013; 39(4): 559–566.
16. **Kaczyński K.J.** The use of plasma in non-surgical blepharoplasty — a case study. Academy of Aesthetic and Anti-Aging Medicine 2017: 3; 2–6.
17. **Molina B.** Case Study: Treating a NSR Complication. www.aestheticsjournal.com, 8 Dec 2017.

Лоран М.С.

Безоперационная блефаропластика у мужчин методом плазменной сублимации

В статье представлен клинический случай безоперационной блефаропластики и разглаживания морщин на лбу с помощью метода плазменной сублимации.

Ключевые слова: плазменная сублимация, безоперационная блефаропластика, безоперационный лифтинг бровей, нависшие веки, морщины на лбу

Лоран Мария Сергеевна

Врач-дерматолог, врач-косметолог, клиника «Вирсавия», Москва

В результате возрастных изменений кожа век со временем становится дряблой и появляется избыток ткани, который невозможно убрать с помощью косметического ухода и мезотерапии. Хирургическая коррекция, по своей сути, «натягивает» кожу, но не меняет ее качество. Можно воспользоваться аппаратными методами — например лазерной шлифовкой, которая с большой долей вероятности улучшит качество кожи. Но этот подход довольно травматичный, болезненный и требует длительной реабилитации.

Хорошим выходом из данной ситуации является метод плазменной сублимации. С помощью насадки для сублимации на коже век формируются многочисленные точечные зоны повреждения. Они образуются при ударе плазменного разряда по поверхности кожи. В результате мгновенного высвобождения большого количества энергии в малом объеме все вещества (вода, органические и неорганические молекулы), находящиеся в месте удара, мгновенно испаряются, а стенки образовавшегося кратера карбонизируются. Это происходит так быстро, что тепло не успевает распространиться на прилежащие к кратеру ткани, поэтому нагрева не происходит, — в периорбитальной зоне, где кожа очень тонкая и кровеносные сосуды расположены близко к поверхности, это особенно важно.

Во время процедуры формируются мелкие серо-коричневые чешуйки, которые исчезают через несколько дней после процедуры.

Плазменную сублимацию можно использовать при лечении многочисленных эстетических проблем: акне, рубцы, дряблая кожа на лице, а также для выполнения блефаропластики и лифтинга бровей. Этот метод удовлетворяет требованиям, предъявляемым ко всем современным косметологическим процедурам:

- малоинвазивен;
- достаточно комфортен для пациента (используется только аппликационная анестезия);
- имеет малый период реабилитации.

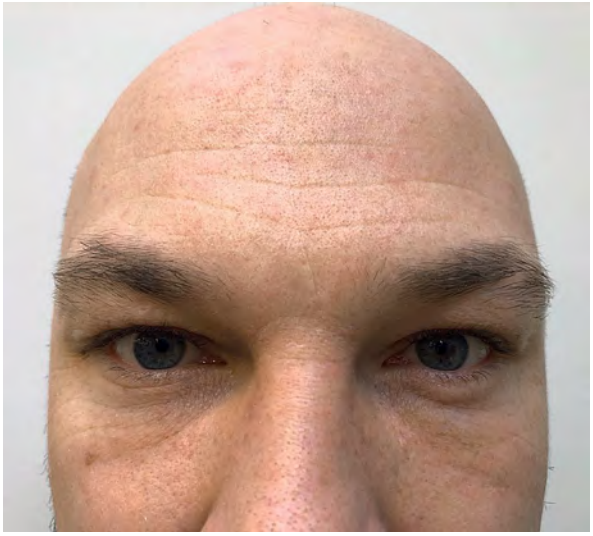

Рис. 1. Пациент Х., 38 лет, состояние кожи при обращении

Мужчины являются особыми клиентами косметолога, поэтому одновременное соблюдение этих трех требований в их случае просто необходимо.

Клинический случай

К нам обратился пациент Х. в возрасте 38 лет с жалобами на выраженные морщины в области лба и нависшие веки (**рис. 1**). Уточнение анамнеза и результаты клинического осмотра показали, что у мужчины имеется выраженное ухудшение качества кожи верхних век и деформационные изменения в данной области.

Во время консультации был тщательно собран анамнез, заполнена вся медицинская документация. Для коррекции имеющегося состояния был выбран метод плазменной сублимации. Мы посчитали, что он сможет максимально эффективно и безопасно устранить инволютивные изменения верхнего века и глубокие морщины на лбу.

Была проведена одна процедура безоперационной блефаропластики верхних век на аппарате Plasma BT (насадка для плазменной сублимации), коррекция морщин и рубца на лбу. Перед процедурой на кожу наносился аппликационный анестетик на 30 мин. Затем зона коррекции очищалась и обрабатывалась спиртосодержащими антисептиками.

Процедуру проводили с учетом возраста, пола и клинической картины на параметрах:

- уровень 2, режим «shot» — для век;
- уровень 2–3, режим «continuous»— для морщин на лбу.

По завершении процедуры на кожу наносился крем, обладающий противовоспалительным и заживляющим действием (Бепантен).

На **рис. 2** показаны результаты в разные периоды времени. В итоге кожа на верхних веках сократилась — мы получили лифтинг и свежий, отдохнувший вид лица.

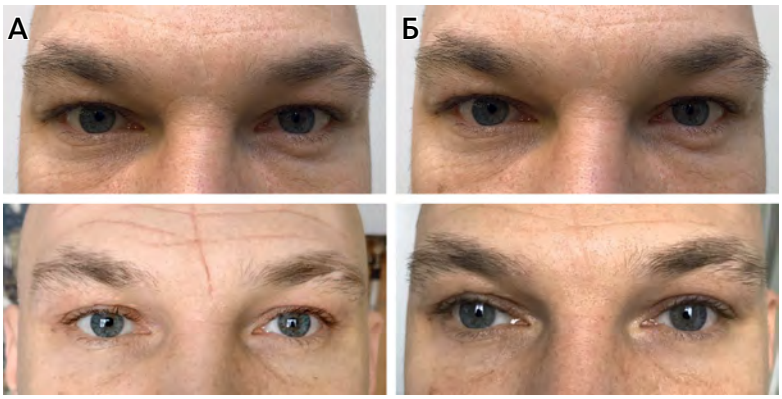

Рис. 2. Пациент Х., 38 лет, через 1 нед (А) и через 1 мес (Б) после лечения (исходное состояние показано на верхних фото)

Заключение

Вышеописанную процедуру можно по праву назвать «золотым стандартом» безоперационной блефаропластики благодаря минимальному периоду реабилитации и стойкому, выраженному результату.

Ламеллярные сыворотки NANNIC: корнеотерапевтический подход к решению специфических косметологических задач

«Короля делает свита»

В косметическом средстве, как в театральной постановке, все роли распределены. В спектакле есть главные актеры, на которых, как правило, и «идет зритель», а есть актеры второго плана. Их имена тоже представлены в афише, но обычный зритель-«не театрал» особого внимания на них не обращает. Сам же спектакль он привычно оценивает с позиций «интересно»/«не интересно», не пытаясь анализировать, а что же, собственно, повлияло на восприятие. Режиссер же спектакля отлично знает: какой бы гениальной ни была игра главных героев, впечатление от постановки во многом определяет «фон», обрамляющий их выступление, а именно декорации и второстепенные герои.

Общеизвестное правило МХАТа: «Короля нельзя играть. Короля играют окружающие» — в полной мере применимо и к косметическому средству. Сами по себе «главные герои» косметической рецептуры — активные вещества — оказываются несостоятельными, если их окружение — компоненты основы — подобраны неправильно.

Косметические ингредиенты — активные и технические — должны действовать слаженно

В отличие от активных веществ, которые призваны оказывать определенное влияние на процессы, протекающие в коже, компоненты основы выполняют совсем иные, но не менее важные задачи.

Консерванты и антиоксиданты защищают продукт от порчи — предотвращают его микробиологическое загрязнение и окисление. Отдушки маскируют неприятный запах (к сожалению, нередко чистые сырьевые материалы пахнут не слишком приятно) и/или придают продукту привлекательный аромат. Сенсорные добавки и эмоленты улучшают распределение продукта по коже и его восприятие на ощупь. Эмульгаторы стабилизируют эмульсию и предотвращают ее расслоение на водную и масляную фазы. Энхансеры и трансдермальные носители облегчают прохождение активных веществ через роговой слой.

Производитель: NANNIC, Бельгия
Эксклюзивный дистрибьютор: ООО «КИТ МЕД»

Адрес: г. Москва, б-р Энтузиастов, д. 2

Тел.: +7 (495) 225-99-55.

E-mail: med@citmed.ru
Веб-сайт: www.nannicskin.ru

Вся продукция сертифицирована.

Представьте себе, если бы этих «второстепенных героев» не было бы в составе продукта или если бы они не справлялись со своими задачами? Правильно, косметическое средство было бы непривлекательным в глазах потребителя и, возможно, даже потенциально опасным. Например, вещества, образовавшиеся при окислении или фотодеградации косметических ингредиентов, продукты метаболизма микроорганизмов могут вызывать раздражение и аллергическую реакцию. Эмульгаторы и энхансеры могут слишком сильно дезорганизовать липидный барьер рогового слоя и существенно повысить проницаемость кожи, делая ее более уязвимой. Отсутствие отдушки, равно как и ее слишком высокая концентрация, может не лучшим образом сказаться на потребительских свойствах продукта — вряд ли кому-то будет приятно использовать косметику с неприятным запахом или со слишком резким ароматом.

Получается, что все компоненты косметической рецептуры важны, и от того, насколько талантливо они справляются с возложенной на них миссией, зависит качество готового продукта, которое складывается из 1) объективных критериев (эффективность и безопасность) и 2) субъективного восприятия потребителем.

В поисках компромисса

Если вопрос эффективности технических добавок (в отличие от активных ингредиентов) не относится к их влиянию непосредственно на кожу, то вопрос безопасности связан именно с этим. В идеале технические добавки (за исключением энхансеров и трансдермальных носителей, которые «работают» на уровне рогового слоя, временно меняя его проницаемость) не должны никоим образом вмешиваться в физиологию кожи. Но в реальности добиться этого сложно: какими бы «инертными» по отношению к коже ни были отдушки, консерванты, эмульгаторы и проч., при прямом контакте с кожными структурами возможны химические реакции и/или физико-химические процессы, которые могут нарушить кожный гомеостаз и привести к возникновению нежелательных явлений.

Можно ли минимизировать риски, сохранив при этом функциональность технических добавок? Современная косметическая промышленность дает на это утвердительный ответ. И одно из красивых решений этой дилеммы — использование ламеллярных эмульсий.

Ламеллярные эмульсии — идеальная основа для косметического средства с лечебно-профилактической направленностью

Согласно определению, эмульсия — это дисперсная система, состоящая из микроскопических капель жидкости (дисперсной фазы), распределенных

в другой жидкости (дисперсной среде). Эмульсии могут быть образованы двумя любыми несмешивающимися жидкостями; в большинстве случаев одной из фаз эмульсий является вода, а другой — вещество, состоящее из слабополярных молекул (например, жидкие углеводороды, жиры).

Кроме двух несмешивающихся фаз третьим обязательным компонентом эмульсии является эмульгатор. Эмульгатор — соединение, имеющее сродство к обеим фазам, поэтому оно располагается на границе между ними (благодаря такому поведению их называют поверхностно-активными веществами, ПАВ). В эмульсиях слой эмульгатора покрывает капли дисперсной фазы, предотвращая их сближение и слияние. В отсутствие эмульгатора капли быстро бы слились, и произошло бы расслоение фаз. При попадании на кожу эмульгаторы легко проникают в межклеточные промежутки и встраиваются в липидные пласты, влияя на их физико-химические свойства. Очевидно, что чем выше концентрация эмульгатора и его поверхностная активность, тем сильнее будет его дезорганизующее воздействие на липидный барьер. В случае здоровой кожи это может остаться незамеченным, но для кожи со слабыми барьерным свойствами (вследствие болезни, травмы, нерационального питания и проч.) подобный «подрыв» может оказаться критическим и вызвать раздражение. Если говорить в общем, то именно эмульгаторы чаще всего являются причиной нежелательных явлений, сопровождающих использование косметических эмульсий.

В ламеллярной эмульсии стабилизация происходит иначе. Капли дисперсной фазы окружены не одним слоем эмульгатора, а многими слоями (ламеллами), имеющими жидкокристаллическую структуру, аналогичную биологической мембране (**рис. 1**). Сама по себе ламеллярная эмульсия напоминает сеть, в которой «запутались» отдельные масляные капли: сеть их оплетает и крепко удерживает, не давая слиться (**рис. 2**). На формирование ламеллярных пластов идут преимущественно липиды, которые можно встретить в межклеточных липидных пластах рогового слоя — не случайно они очень похожи по своей структуре!

Оказавшись на поверхности кожи, липиды ламеллярной эмульсии встраиваются в межклеточные липидные пласты, но, поскольку их составы близки, на физико-химические свойства липидного барьера это слияние существенно не влияет. Более того, в случае ослабленного барьера такое внешнее «подкрепление» может оказаться весьма кстати. Это как раз тот удачный вариант, когда липиды в косметическом средстве



Рис. 1. Ламеллярная эмульсия: слева — фотография, сделанная с помощью поляризационной микроскопии, справа — снимок, сделанный трансмиссионным электронным микроскопом. Обозначения: В — вода, М — масло, ЖЛС — жидкокристаллическая ламеллярная сеть (липидные пласты)

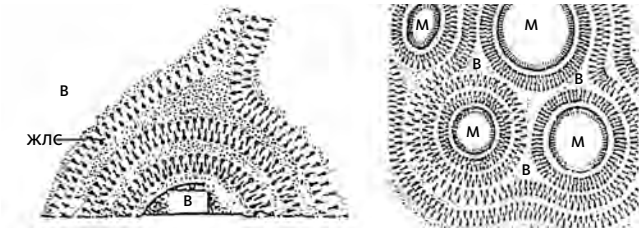

Рис. 2. Схематичное изображение ламеллярной эмульсии: масляные капли, окруженные многослойными липидными пластами (ламеллярная сеть). Обозначения: В — вода, М — масло, ЖЛС — жидкокристаллическая ламеллярная сеть (липидные пласты)

одновременно выполняют функцию технической добавки и активного ингредиента, восстанавливая (а не нарушая, как большинство традиционных эмульгаторов) и укрепляя барьерную функцию кожи.

Иными словами, даже «пустые» ламеллярные эмульсии с ценным липидным составом сами по себе — отличные корнеотерапевтические средства, с помощью которых можно поддерживать кожный барьер в хорошем состоянии. А если еще и «нагрузить» ламеллярные эмульсии активными веществами, то получится средство, способное решать по меньшей мере две задачи:

1) **специфическое воздействие**, связанное со свойствами активного ингредиента;
2) **неспецифическое корнеотерапевтическое действие**, связанное с присутствием в рецептуре липидов, входящих в состав ламеллярных структур липидного барьера рогового слоя.

А поскольку многие косметологические проблемы сопровождаются нарушением барьерной функции кожи, то такое двойное решение будет очень эффективным.

Ламеллярные сыворотки NANNIC

Бельгийская компания NANNIC, основанная в 2001 г., с самого начала своей деятельности придерживается стратегии активного внедрения инноваций в производство косметических средств и физиотерапевтического оборудования. Такой подход позволил компании быстро выйти в лидеры и завоевать авторитет среди специалистов и потребителей.

Среди косметических средств выделяется серия профессиональных сывороток NANNIC NBE на ламеллярных эмульсиях, предназначенных для решения наиболее распространенных косметологических задач. Сыворотки можно интегрировать в профессиональную процедуру (в том числе, с использованием аппаратных методов), а также применять в домашних условиях для поддержания результата.

Приводим краткое описание сывороток. В составе представлены липиды с корнеотерапевтическим действием и активные вещества со специфическими свойствами (выделены полужирным шрифтом).

NANNIC NBE CELLULITE

Сыворотка против целлюлита

В составе: **масло корневища куркумы, масло из листьев корицы**, сквалан, **масло корня имбиря**, оливковое масло (неомыляемая фракция), масло канолы, масло семян конопли, гидрогенизированный лецитин, масло ши, церамид-3.

Косметическое действие: активирует липолиз, улучшает микроциркуляцию и дренаж, оказывает противовоспалительный эффект.

NANNIC NBE COUPEROSE

Сыворотка против купероза

В составе: сквалан, оливковое масло (неомыляемая фракция), масло канолы, масло семян конопли, гидрогенизированный лецитин, масло ши, **масло семян кунжута, масло зародышей пшеницы,** церамид-3, **экстракт бурой водоросли аскофиллум, экстракт красной водоросли аспарагопсис, экстракт камелии, экстракт хризантемы**.

Косметическое действие: эффективно восстанавливает липидный барьер и гидролипидную мантию кожи, смягчает кожу, снимает раздражение и зуд, придает коже ощущение свежести, укрепляет капиллярную стенку.

NANNIC NBE FAT REDUCTION

Сыворотка для коррекции локальных жировых отложений

В составе: сквалан, оливковое масло (неомыляемая фракция), масло канолы, масло семян конопли, гидрогенизированный лецитин, масло ши, **экстракт семян киноа**, церамид-3.

Косметическое действие: стимулирует липолиз и улучшает дренаж кожной ткани, укрепляет кожу при быстром снижении веса.

NANNIC NBE FLACCID SKIN

Сыворотка против дряблости кожи

В составе: сквалан, оливковое масло (неомыляемая фракция), масло канолы, масло семян конопли, гидрогенизированный лецитин, масло ши, церамид-3, **салициловая кислота, изофлавоны сои**.

Косметическое действие: стимулирует клеточное обновление эпидермиса, активизирует синтез фибробластами межклеточных компонентов дермы, тем самым способствуя реструктурированию кожной ткани и улучшению ее внешнего вида и биомеханических свойств.

NANNIC NBE IMPURE SKIN

Сыворотка для профилактики и коррекции акне

В составе: сквалан, оливковое масло (неомыляемая фракция), масло канолы, масло семян конопли, гидрогенизированный лецитин, масло ши, **гидролизат коллагена и эластина, экстракт огурца, экстракт ромашки, экстракт красной водоросли аспарагопсис, экстракт мыльнянки, экстракт из листьев алоэ, экстракт хмеля, эфирное масло лаванды, экстракт бурой водоросли аскофиллум**, церамид-3, **гликозаминогликаны**.

Косметическое действие: эффективно восстанавливает водоудерживающую способность рогового слоя и нормализует уровень его гидратации, снимает раздражение и воспаление, улучшает дыхательные и обменные процессы в коже, нормализует активность сальных желез.

NANNIC NBE LIFTING

Сыворотка для лифтинга кожи

В составе: сквалан, оливковое масло (неомыляемая фракция), масло канолы, масло семян конопли, гидрогенизированный лецитин, масло ши, **экстракт семян гибискуса, экстракт красной водоросли аспарагопсис**, церамид-3, **гликозаминогликаны, экстракт бурой водоросли аскофиллум, тетрапептид-3**.

Косметическое действие: эффективно смягчает кожу и восстанавливает водный баланс рогового слоя, расслабляет мимические мышцы благодаря ингредиентам с миорелаксирующей активностью, осуществляет мгновенную подтяжку благодаря высокомолекулярным полимерам, стимулирует ремоделирование кожной ткани, корректирует овал лица и разглаживает микрорельеф кожи.

NANNIC NBE STRIAE

Сыворотка против растяжек

В составе: сквалан, оливковое масло (неомыляемая фракция), масло канолы, масло семян конопли, гидрогенизированный лецитин, масло ши, **салициловая кислота**, церамид-3.

Косметическое действие: смягчает кожу, повышает ее пластичность, убирает застойные явления и активизирует обмен веществ, стимулирует обновление клеточного состава.

При проведении процедуры в салоне нанесение сывороток сочетают с физиотерапевтическим воздействием. Для этого специально разработан аппарат NANNIC PROF NBE500 — биполярный генератор радиочастотных волн, в разы повышающий эффективность сывороток. Электромагнитная диатермическая энергия нагревает кожную ткань, улучшая диффузию активных ингредиентов и повышая таким образом их биодоступность.

Трансдермальные технологии NANNIC в борьбе за качество кожи

Вступление

Разработка трансдермальных методов доставки активных компонентов — один из трендов, определяющих развитие медицинских технологий на нынешнем этапе. Успехи на этой ниве очевидны, однако большое разнообразие трансдермальных систем свидетельствует не только о научных достижениях, но и о том, что универсального метода до сих пор нет и что его поиски продолжаются.

История развития трансдермальных методов неразрывно связана с историей изучения проницаемости кожи. В середине 90-х гг. прошлого века американским ученым и врачом Альбертом Клигманом была сформулирована теория эпидермального барьера, согласно которой основные барьерные структуры кожи сосредоточены в ее роговом слое. Роговой слой должен быть надежным, иначе организм не сможет поддерживать свой гомеостаз и изолированность от окружающей среды и быстро погибнет. Но в этой безусловно необходимой неприступности рогового слоя есть один минус, который становится значимым тогда, когда речь идет о целевой доставке лекарственных веществ в организм.

До сих пор наиболее эффективным способом преодоления рогового слоя остается инъекция, суть которой заключается в точечном механическом разрушении рогового слоя с помощью иглы с целью введения препарата в конкретное место внутри кожи или под кожной тканью. Но инъекционный способ не идеален и имеет свои ограничения. В частности, когда речь идет о «работе» с кожей на определенном участке тела, доставку биологически активных веществ необходимо осуществить, во-первых, сразу на большой площади, во-вторых, равномерно по всей глубине, в-третьих, как можно быстрее. Именно с такой ситуацией сталкиваются косметологи при коррекции симптомов естественного старения и фотоповреждения кожи.

Производитель: NANNIC, Бельгия
Эксклюзивный дистрибьютор: ООО «КИТ МЕД»

Адрес: г. Москва, б-р Энтузиастов, д. 2

Тел.: +7 (495) 225-99-55.

E-mail: med@citmed.ru
Веб-сайт: www.nannicskin.ru

Вся продукция сертифицирована.

Бельгийская компания NANNIC предложила свой вариант решения данной задачи, разработав систему трансдермальной доставки, состоящую из двух обязательных элементов:

1) аппарат для повышения проницаемости рогового слоя и стимуляции репаративных процессов;
2) набор специальных высококонцентрированных активных сывороток для работы с широким спектром эстетических недостатков кожи.

Аппарат NBE Deep Skin: не только вспомогательное средство, но и активный участник эстетической процедуры

Аппарат NBE Deep Skin сочетает в себе два способа механического воздействия на рогового слоя (см. **таблицу**):

1) **механическая микродермабразия (аппликатор ABLATOR)** — равномерная поверхностная эксфолиация и выравнивание рогового слоя;
2) **микронидлинг (аппликатор INFUSER)** — фракционная перфорация рогового слоя с целью формирования временных «коридоров» (пор) для быстрого прохождения биологически активных веществ и активной стимуляции процессов репарации кожной ткани.

Контролируемое повреждение рогового слоя, осуществляемое с помощью аппарата, с одной стороны, повышает проницаемость рогового слоя и облегчает трансдермальное прохождение активных веществ, а с другой, напрямую стимулирует репаративные процессы в коже, способствуя ее структурному обновлению.

Активные сыворотки NBE Deep Skin

Все пять **сывороток NBE Deep Skin** имеют одинаковую двухфазную основу. Масляная фаза основы состоит из фосфолипидов растительного происхождения (из бобов сои, рапса, семян подсолнечника). Благодаря частичной гидрогенизации фосфолипиды приобретают устойчивость к окислению, что важно как для защиты самого препарата от прогоркания, так и для предотвращения окислительного стресса в роговом слое во время проведения процедуры. Кроме того, липиды представляют собой ценный строительный материал, необходимый для восстановления межклеточных барьерных структур рогового слоя, которые были механически повреждены с целью временного повышения их проницаемости для активных веществ.

Сыворотки NBE Deep Skin отличаются по композиции активных ингредиентов, подобранной в соответствии с поставленной перед препаратом косметологической задачей.

Таблица. Характеристика методов механического воздействия на роговой слой аппарата NBE Deep Skin

Метод	Механическая микродермабразия		Микронидлинг	
Аппликатор				
Механизм действия и характеристики аппликатора		**«Шлифовка» поверхности кожи путем вращения насадки с шероховатой поверхностью.** Скорость вращения: ■ *минимальная:* 4760 об./мин ■ *максимальная:* 6400 об./мин		**Перфорация кожи путем сильного и быстрого надавливания на поверхность кожи наконечника с иглами.** Одноразовый процедурный наконечник имеет 20 игл. Длина иглы — 0,5 мм. Режимы работы: ■ *минимальный:* 2600 перфораций/мин ■ *средний:* 2300 перфораций/мин ■ *высокий:* 3800 перфораций/мин
Результат	■ Устранение поверхностных морщин, разглаживание микрорельефа ■ Выравнивание различных неровностей кожи, в том числе рубцовых ■ Стимуляция обновления клеточного состава эпидермиса и рогового слоя ■ Очищение пор от себума и других загрязнений ■ Выравнивание тона кожи и ее осветление ■ Истончение рогового слоя и повышение его проницаемости		■ Коррекция рубцов (в том числе постакне) и стрий ■ Коррекция симптомов фотостарения ■ Выравнивание микрорельефа ■ Выравнивание тона кожи ■ Коррекция поверхностных морщин ■ Стимуляция обновления дермального матрикса, укрепление кожной ткани, повышение ее механической прочности	
Особенности проведения процедуры	■ Имеется два варианта работы с аппликатором: 1) *«мягкий»* — движения должны быть быстрые и короткие; 2) *«глубокий»* — движения плавные, зона коррекции обрабатывается линия за линией ■ Во время процедуры для более равномерного воздействия зону обработки необходимо растягивать и придерживать двумя пальцами ■ Аппликатор необходимо держать перпендикулярно к поверхности кожи ■ Оптимальный результат достигается при сочетании микродермабразии и пилинг-маски NANNIC с экстрактом коры серебристой ивы ■ Предназначен для проведения процедур на лице, однако можно использовать для лечения рубцов на теле		■ Аппликатор необходимо держать перпендикулярно к поверхности кожи ■ Во время процедуры для более равномерного воздействия зону обработки необходимо растягивать и придерживать двумя пальцами ■ Можно использовать на большой площади (лицо, шея, область декольте)	

DS HYALURONIC WRINKLE FILLER
ГИАЛУРОНОВАЯ СЫВОРОТКА С ЭФФЕКТОМ ФИЛЛЕРА ДЛЯ РАЗГЛАЖИВАНИЯ КОЖИ

Активные компоненты и их действие:

- *Гиалуроновая кислота в комплексе с силанолом.* Силанол облегчает прохождение низкомолекулярной (ок. 500 кДа) гиалуроновой кислоты в роговой слой. Гиалуроновая кислота, будучи высокогигроскопичным веществом, связывает воду и таким образом оказывает увлажняющее и смягчающее действие.
- *Глюкуроновая кислота в сочетании с трипептидом.* Это одноосновная органическая кислота, относящаяся к группе уроновых кислот. Ее получают путем ферментации бактерий *Pseudoalteromonas*, обитающих в Антарктике. Глюкуроновая кислота содержится в небольших количествах в организме человека, где образуется при окислении D-глюкозы. Глюкуроновая кислота обладает детоксифицирующим эффектом — благодаря своей способности переводить токсины в растворимую форму, она облегчает их последующий вывод из организма с мочой. Глюкуроновая кислота присутствует во внеклеточном матриксе кожи и идет на синтез гиалуроновой кислоты. Попав в роговой слой из косметической сыворотки, экзогенная глюкуроновая кислота в сочетании с трипептидом (глицин, гистидин и лизин) может действовать аналогично компонентам натурального увлажняющего фактора, внося свою лепту в поддержание водного баланса рогового слоя.
- *Гиалуроновые микросферы.* Гиалуроновые сферические частицы достаточно большие и не проходят сквозь роговой слой, зато они заполняют морщины и любые неровности кожи. В присутствии воды происходит их набухание, что приводит к эффективному разглаживанию кожного микрорельефа. Кроме того, они формируют на поверхности кожи влагоудерживающее покрытие, что особенно важно для поврежденного в результате механического воздействия кожного барьера.

Косметический результат: визуальное выравнивание поверхности кожи, улучшение ее оптических характеристик и текстуры, увлажнение и смягчение.

DS HYPERPIGMENTATION
СЫВОРОТКА ДЛЯ ОСВЕТЛЕНИЯ ПИГМЕНТНЫХ ПЯТЕН

Активные компоненты и их действие:

- *Меланостатин.* Меланостатин ингибирует передачу гормонального сигнала меланокортиновому рецептору 1-го типа (MC1R), таким образом меланоцит перестает получать команды к синтезу дополнительной порции меланина, и процесс меланогенеза в гиперпигментированной зоне выходит на нормальный уровень.
- *Экстракт щавеля.* Экстракт дикорастущего щавеля, произрастающего в Канаде, тормозит активность фермента тирозиназы в меланоцитах. В отличие

от гидрохинона и арбутина, экстракт не проявляет цитотоксических свойств и мягко восстанавливает синтетическую активность меланоцитов.

- *Экстракт семян джекфрута (индийское хлебное дерево).* Нормализует распределение меланина в эпидермисе и не допускает попадания пигмента в дермальный слой, ингибируя его фагоцитоз дермальными макрофагами.

Косметический результат: осветление и выравнивание общего тона кожи.

DS ANTI-AGEING
СЫВОРОТКА ДЛЯ ПРОФИЛАКТИКИ И КОРРЕКЦИИ СИМПТОМОВ СТАРЕНИЯ КОЖИ

Активные компоненты и их действие:

- *Гиалуроновая кислота в комплексе с силанолом.* Силанол облегчает прохождение низкомолекулярной (ок. 500 кДа) гиалуроновой кислоты в роговой слой. Гиалуроновая кислота, будучи высокогигроскопичным веществом, связывает воду и таким образом оказывает увлажняющее и смягчающее действие.
- *Глюкуроновая кислота в комплексе с протеинами сои и трипептидом.* Помимо увлажняющего и детоксифицирующего действия (см. Гиалуроновая сыворотка с эффектом филлера), весь комплекс способствует повышению качества дермального матрикса благодаря улучшению структурной организации коллагеновых волокон и ингибированию матриксных металлопротеиназ.
- *Октапептид-3.* Данный синтетический пептид (acetyl-Glu-Glu-Met-Gln-Arg-Ala-Asp-NH2) ингибирует передачу сигнала от нейрона к мышечному волокну, способствуя расслаблению мимических мышц и разглаживанию динамических морщин.

Косметический результат: улучшаются эластичность кожи и ее текстура, уменьшается выраженность морщин.

DS COUPEROSIS
СЫВОРОТКА С АНТИКУПЕРОЗНЫМ ДЕЙСТВИЕМ

Активные компоненты и их действие:

- *Гидроксипролин в комплексе с силанолом.* Гидроксипролин — один из важнейших компонентов коллагеновых волокон, необходимый для формирования и стабилизации тройной спирали. Силанол улучшает прохождение пролина через роговой слой и его доставку в глубокие слои кожи, где он включается в метаболизм и идет на постороение коллагеновых структур, в том числе для стенок сосудов.
- *Экстракт семян кинои (лебеда).* Избыточное «разветвление» капиллярной сети начинается в тех участках, где наблюдаются застойные явления и нарушен газообмен в клетках. Это компенсаторная реакция, направленная

на улучшение снабжения клеток кислородом. Экстракт кинои ингибирует активность матриксной металлопротеиназы-9 (MMP-9), которая является одним из участников процесса неоангиогенеза и влияет на проницаемость сосудистой стенки. Улучшение функционирования капилляров благотворно сказывается на газообмене в тканях и тормозит разрастание капиллярной сети. На этом фоне происходит также нормализация работы эластазы — фермента внеклеточного матрикса, разрушающего эластиновые волокна. Это положительно влияет на структуру дермального матрикса и предупреждает преждевременное появление морщин.

- *Тетрапептид с противовоспалительным действием*. Снижает выработку ИЛ-6, являющегося провоспалительным медиатором, и ИЛ-8, активизирующего неоваскуляризацию.

Косметическое действие: уменьшается выраженность капиллярной сети, снижается воспаление и отечность, предотвращается развитие поствоспалительной пигментации.

DS SCARS
РЕМОДЕЛИРУЮЩАЯ СЫВОРОТКА ДЛЯ КОРРЕКЦИИ РУБЦОВ И СТРИЙ

Активные компоненты и их действие:

- *Фосфатидилхолин (в ламеллярных структурах).* Фосфатидилхолин — не только важнейший компонент клеточных мембран, но и ценный субстрат, из которого клетки синтезируют важные соединения. В частности, при гидролизе фосфатидилхолина высвобождаются жирные кислоты, которые идут на построение межклеточных липидных пластов рогового слоя.
- *Масло конопли.* Влияет на вязкость липидных пластов рогового слоя, повышает их текучесть, тем самым облегчая трансдермальный транспорт гидроксипролина.
- *Гидроксипролин в комплексе с силанолом.* Гидроксипролин — один из важнейших компонентов коллагеновых волокон, необходимый для формирования и стабилизации тройной спирали. Силанол улучшает прохождение пролина через роговой слой и его доставку в глубокие слои кожи, где он включается в метаболизм и идет на постороение коллагеновых структур, в том числе для стенок сосудов.

Косметическое действие: улучшается текстура кожи, рубцы и стрии становятся менее выраженными и более мягкими на ощупь.

Жабоева С.Л.

Обоснованное использование БТА у молодых пациентов с целью ранней профилактики возрастных изменений

Обоснована и подтверждена клиническими примерами целесообразность ботулинотерапии у молодых пациентов с целью ранней профилактики возрастных изменений. Представлены подходы к профилактической и лечебной коррекции эстетических изменений в разных возрастных группах с учетом особенностей семейного анамнеза. Акцентирована необходимость комплексного обследования пациентов с определенными симптомами и симптомокомплексами, обращающихся к врачу-косметологу.

Ключевые слова: ботулинотерапия, профилактика возрастных изменений, коррекция возрастных изменений

Жабоева Светлана Леоновна

К.м.н., доцент кафедры профилактической медицины и экологии человека ФПК и ППС ГБОУ ВПО Казанского ГМУ Минздрава РФ, заслуженный врач РТ, главный врач Клиники СЛ, дерматовенеролог, косметолог (Казань)

Как продлить молодость, сохранив активное долголетие? Это основной вопрос, который задают нам пациенты, обнаружившие у себя первые признаки старения — морщины, складки, начинающиеся изменения овала лица. Часто мотивацией обращения молодых людей к врачам-косметологам является желание улучшить свой внешний вид для того, чтобы быть успешными в профессиональной деятельности, устроить личную жизнь и т.д.

Без преувеличения можно сказать, что профилактика инволюционных трансформаций внешности и состояния кожи — чрезвычайно актуальная проблема современной эстетической медицины.

Основные факторы, которые влияют на скорость и тип старения, хорошо известны, это:

- биологический возраст человека;
- генетическая предрасположенность;
- анатомические особенности;
- состояние кожи и выраженность подкожной жировой клетчатки;
- особенности мимических паттернов;
- условия жизни.

При разных обстоятельствах, при разных условиях жизни и разном уходе можно наблюдать различия в скорости инволюционных изменений состояния кожи, что хорошо иллюстрируют примеры близнецов. Вместе с тем понимание особенностей старения различных морфотипов лица позволяет прогнозировать возможные предполагаемые возрастные изменения внешности.



Рис. 1. Деформационный тип старения: мать и дочь

Рис. 2. Усталый тип старения: мать и дочь

Рис. 3. Мелкоморщинистый тип старения: мать и дочь

Учитывая генетически наследуемый характер возрастных изменений, перед составлением плана коррекции необходимо оценить наследственную предрасположенность пациента к тому или иному морфотипу старения. Примеры деформационного, «усталого» и мелкоморщинистого типов старения, по классификации Кольгуненко И.И. [1], представлены на **рис. 1–3**.

Подходы к коррекции в разных возрастных группах (по принципу «дочери-матери»)

ПРЕДРАСПОЛОЖЕННОСТЬ К ДЕФОРМАЦИОННОМУ ТИПУ СТАРЕНИЯ

На **рис. 4** представлены фотографии пациентки-мамы в молодом возрасте (А) и в возрасте 53 лет (выраженный деформационный тип старения) (Б, В). У ее дочери в возрасте 23 лет определяются склонность к выра-



Рис. 4. Пациентка-мама, 53 года



Рис. 5. Пациентка-дочь К., 23 года

женности носогубных складок, начинающиеся характерные изменения овала лица (**рис 5**). Немаловажно, что анализ фотографий мамы в молодом возрасте и дочери демонстрирует сходство овалов лица. Понимая, как именно будет происходить старение, может ли врач-косметолог помочь молодой пациентке предотвратить грядущие изменения внешности?

Ориентируясь на общие закономерности, свойственные деформационному типу старения, и на индивидуальные характеристики внешности пациенток в разных возрастах, можно прогнозировать у молодой пациентки характерное смещение жировых пакетов, паттерн мимической активности, скорость появления морщин. И хотя в этом возрасте достаточно сложно определить наследуемый тип старения, тем не менее можно оценить предпосылки изменения внешности:

- выраженная мышечная масса;
- выраженная подкожная жировая клетчатка;
- нечеткий овал лица;
- наличие грыж верхнего и нижнего века (определяется пальпаторно);
- возможное смещение жировых пакетов;
- склонность к отекам.

Чем же объясняется изменение овала лица? С помощью простых стандартных диагностических приемов можно выявить повышенную мимическую активность, свидетельствующую о явном гипертонусе мышц нижней трети лица у данной пациентки.

Поэтому коррекция возрастных изменений, особенно их профилактика, требует комплексного подхода с обязательным включением ботулинотерапии [2–4].

Не дожидаясь дальнейшего развития генетически обусловленных деформаций лица у пациентки-дочери, можно выработать тактику профилактической антивозрастной коррекции, направленной на улучшение внешнего вида:

- изменение мимической активности (работа с мышцами нижней трети лица);
- улучшение качества кожи;
- удержание полученного лифтинга при помощи нитевых методов, например использование нитей Aptos Visage.

Подход к коррекции имеющихся возрастных изменений у пациентки-мамы 53 лет совершенно иной. Здесь необходим больший объем вмешательств, включая хирургические методы. Лечение таких пациентов предполагает взаимодействие косметолога с пластическим хирургом.

В случае выбора консервативных и малоинвазивных методов косметической коррекции, направленных на устранение избыточного объема жировой ткани в нижней трети лица и других возрастных изменений, могут быть рекомендованы и применены:

- RF-технология омоложения;
- инъекционная липосакция нижней трети лица;
- нитевой лифтинг Аптос Needle 2G и Thread 2 G;
- объемная контурная пластика.

Рис. 6. **Пациентка-дочь К., 24 года. До коррекции**

Клинический пример

Пациентка К., 24 года. Диагноз: комбинированный тип старения. Птоз 1-й степени. Гипертонус мышц нижней трети лица. Жирный тип кожи. Рубцы постакне (**рис. 6**).

Метод коррекции: профилактическая ботулинотерапия, фракционный лазерный термолиз.

Цель коррекции: снижение гипертонуса мышц нижней трети лица.

Выполнено:

инъекции абоботулотоксина А (Диспорт®) в *m. depressor anguli oris* (DAO) по 4 ЕД, *m. mentalis* 4 ЕД, *m. platysma* 20 ЕД;

фракционный лазерный термолиз с использованием CO_2-лазера DROT DEKA — через 7 мес после ботулинотерапии;

через 3 нед — ботулинотерапия по ранее примененной схеме.

Результат: положительный эстетический эффект (**рис. 7**).

Рис. 7. **Пациентка-дочь К., 24 года. После коррекции**

ПРЕДРАСПОЛОЖЕННОСТЬ К УСТАЛОМУ ТИПУ СТАРЕНИЯ

При усталом типе старения лица уже в молодом возрасте на первый план выходят выраженные деформационные изменения средней трети лица:

- смещение жировых пакетов;
- нарушение микроциркуляции;
- уменьшение толщины подкожно-жировой клетчатки и связанное с этим уменьшение объемов лица.

У пациентки-дочери С. 33 лет признаки старения по усталому типу проявляются в том, что отчетливо видны изменения лица, связанные с нарушением лимфодренажной функции и дефицитом мягких тканей в средней зоне (**рис. 8**). Кроме того, отмечается гипертонус мышц нижней трети лица, что влечет за собой раннее изменение овала лица.

Рис. 8. Пациентка-дочь С., 33 лет. Усталый тип старения. До первого курса ботулинотерапии

Клинический пример

Пациентка С., 33 лет. Диагноз: усталый тип старения. Птоз 1-й степени. Слезощечные, носогубные и губоподбородочные складки 1-й степени. Мимические морщины области лба, межбровья и области век. Гипертонус мышц нижней трети лица. Комбинированный тип кожи. Обезвоженность кожи 1–2-й степени.

Метод коррекции: профилактическая ботулинотерапия.

Цель коррекции: снижение гипертонуса мышц нижней трети лица и улучшение качества кожи.

Выполнено: инъекции абоботулотоксина А (Диспорт®) в *m.DAO* по 8 ЕД, *m. platysma* 60 ЕД, *m. frontalis* 8 ЕД, *m. corrugator* по 8 ЕД, *m. procerus* 10 ЕД и в/к в *m.orbicularis oculi* по 5 ЕД в разведении мезодиспорт (**рис. 8**).

Результат: получен хороший эстетический эффект, проявившийся уже после 1 мес комплексного лечения и оцененный пациенткой положительно.

Поддерживающая терапия: процедуры ботулинотерапии проводились регулярно с интервалом 5–7 мес на протяжении последующих лет. С целью фиксации полученного лифтинга нижнечелюстной зоны выполнено армирование нитями Aptos Visage (**рис. 9, 10**).

Рис. 9. Пациентка-дочь С., 33 лет. После регулярных профилактических инъекций ботулотоксина: 2010 г. (А), 2013 г. (Б), 2015 г. (В)

Рис. 10. Пациентка-дочь С., 33 лет. После поддерживающей ботулинотерапии и армирования нитями Aptos Visage 2010 (А), 2015 (Б)

Как и в предыдущем клиническом примере, тактика эстетической коррекции значительно отличается в зависимости от возраста. Для пациентки-дочери коррекция была направлена на профилактику возрастных изменений с помощью, в первую очередь, ботулинотерапии и затем нитевого лифтинга. Регулярное, в течение нескольких лет, проведение данной пациентке инъекций ботулотоксина позволило «выключить» гипертонус нижней трети и предотвратило прогнозируемое структурное изменение лица. Достигнутый положительный эстетический эффект закреплен при помощи нитевого лифтинга Aptos.

ОТМЕТИМ, ЧТО ПРОФИЛАКТИЧЕСКИЕ МЕРОПРИЯТИЯ ТРЕБУЮТ МЕНЬШИХ МАТЕРИАЛЬНЫХ ЗАТРАТ, ЧЕМ ПОЛНОЦЕННАЯ КОРРЕКЦИЯ НАСТУПИВШИХ ВОЗРАСТНЫХ ИЗМЕНЕНИЙ. ОЧЕНЬ ВАЖНО ОБЪЯСНИТЬ МОЛОДЫМ ПАЦИЕНТАМ, ЧТО РАННЕЕ НАЗНАЧЕНИЕ БОТУЛИНОТЕРАПИИ ДЛЯ КОРРЕКЦИИ ГИПЕРТОНУСА НИЖНЕЙ ТРЕТИ ЛИЦА ПРЕДОТВРАТИТ ВОЗМОЖНЫЕ ФИНАНСОВЫЕ ПОТЕРИ, СВЯЗАННЫЕ С КОМПЛЕКСНОЙ КОРРЕКЦИЕЙ В ПОСЛЕДУЮЩЕМ.

Таким образом, профилактические мероприятия снижают скорость старения нижней трети лица и предотвращают видимые изменения овала лица. Но в любом случае длительное наблюдение за пациенткой позволяет прогнозировать, что она будет выглядеть моложе своей матери, когда достигнет ее возраста.

Наш клинический опыт показывает, что у пациентов с усталым типом старения коррекция мышц-депрессоров методом ботулинотерапии дает эффективный результат и длительную сохранность средней зоны лица.

У пациентки-мамы 54 лет перечисленные выше признаки усталого типа сочетаются с наличием выраженной подкожно-жировой клетчатки (**рис. 11 А, Б**). Для адекватной коррекции возрастных изменений в данном случае нужен широкий набор более сложных и дорогостоящих методов:

- блефаропластика;
- RF-лифтинг;
- лазерные шлифовки и т.д.

К тому же ботулинотерапия в этом случае не всегда является методом выбора, потому что при наличии выраженной подкожно-жировой клетчатки невозможно получить эффект от коррекции нижней трети лица ботулотоксином.

Клинический пример

Пациентка-мама С., 54 лет. Диагноз: усталый тип старения. Птоз 2–3-й степени. Выраженные мимические и статические морщины области лба, межбровья, век. Слезощечные, носогубные и губоподбородочные складки

Рис. 11. Пациентка-мама С., 54 лет, до коррекции (А, Б) и после комбинированной коррекции (В, Г)

1–2-й степени. Блефаростеарон. Птоз верхних век. Липодистрофия подбородочной области. Сухой тип кожи. Вторичная гиперпигментация (**рис. 11 А, Б**).

Метод коррекции: комбинированный.

Цель коррекции: устранение птоза верхних век, уменьшение возрастных изменений и улучшение качества кожи в области лица.

Выполнено:

1) блефаропластика верхних и нижних век;
2) радиочастотная липосакция с одновременным RF-лифтингом Face Tite субментальной области;
3) фракционный лазерный термолиз с использованием CO_2-лазера DROT DEKA;
4) через 3 нед — ботулинотерапия: инъекции абоботулотоксина А (Диспорт®) в области лба, межбровья и век.

Результат: получен положительный эстетический и клинический эффект (**рис. 11 В, Г**).

РАБОТА С ПАЦИЕНТАМИ ТРЕБУЕТ СЕМЕЙНОГО АНАЛИЗА ОСОБЕННОСТЕЙ ИЗМЕНЕНИЯ ВНЕШНОСТИ У МАТЕРЕЙ И ДОЧЕРЕЙ. РАЗБОР С МОЛОДЫМИ ПАЦИЕНТКАМИ ПРОГНОЗИРУЕМЫХ ВНЕШНИХ ИЗМЕНЕНИЙ НА ОСНОВЕ АНАЛИЗА ВНЕШНОСТИ ИХ МАТЕРЕЙ ПОЗВОЛЯЕТ ВРАЧУ-КОСМЕТОЛОГУ БЫТЬ БОЛЕЕ УБЕДИТЕЛЬНЫМ И ОБОСНОВАТЬ ВЫПОЛНЕНИЕ НЕОБХОДИМОЙ ПРОФИЛАКТИЧЕСКОЙ КОРРЕКЦИИ, В ПЕРВУЮ ОЧЕРЕДЬ, БОТУЛОТОКСИНОМ.

ПРЕДРАСПОЛОЖЕННОСТЬ К МЕЛКОМОРЩИНИСТОМУ ТИПУ СТАРЕНИЯ

Пациенты с мелкоморщинистым типом старения в молодом возрасте, как правило, отличаются красивой тонкой кожей и хорошо выглядят по сравнению со своими сверстницами, имеющими другие типы старения. Однако они раньше отмечают образование выраженных морщин как мимических, так и статических на фоне сухой обезвоженной кожи.

Морщины и складки образуются, в первую очередь, в области век, щечной и периоральной областях. Поэтому коррекцию «морщин улыбки» у этих пациентов нужно начинать уже в молодом возрасте. Помимо увлажнения кожи с помощью активных гидратирующих процедур, необходимо ограничить активную мимику, проводить профилактику образования статических морщин в молодом возрасте. Эффективное увлажнение достигается применением курсов биоревитализирующей мезотерапии или биоармирования. В зависимости от индивидуальных особенностей пациента, качества кожи и мимической активности возможно применение монометодов или их сочетания.

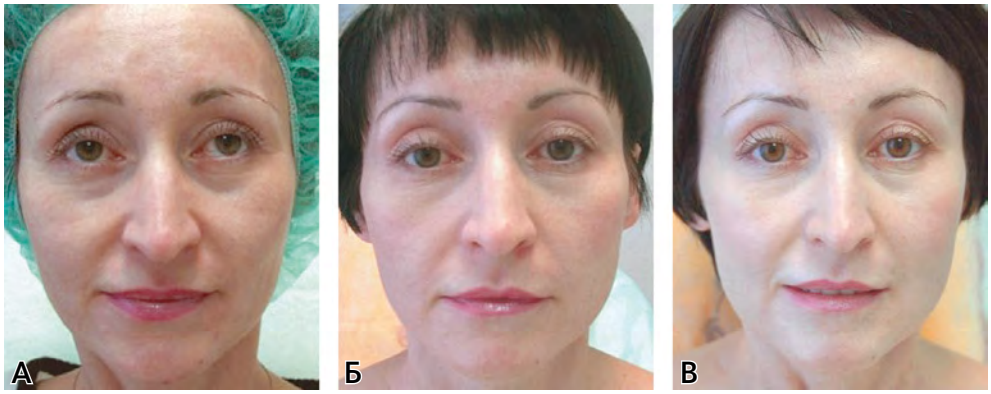

Рис. 12. Пациентка Р., 36 лет. До (А), через 2,5 мес (В) и через 4 мес после коррекции (С)

Клинический пример

Пациентка Р., 36 лет. Диагноз: мелкоморщинистый тип старения. Птоз 0–1-й степени. Мимические и статические морщины области лба, межбровья, век, области губ и щек. Слезощечные и носогубные складки 0–1-й степени. Сухой тип кожи. Обезвоженность 1–2-й степени. Вторичная гиперпигментация (**рис. 12А**).

Цель коррекции: улучшение качества кожи, выравнивание овала лица, профилактика дальнейших возрастных изменений.

Выполнено:

1) курс поверхностных гликолевых пилингов Eromi — 6 процедур с интервалом 7–10 дней в сочетании с биостимуляцией (6 мезотерапевтических инъекций препаратом Skin B);
2) ботулинотерапия — через 1 нед после последней процедуры пилинга и мезотерапии. Инъекции абоботулотоксина А (Диспорт®) в *m. frontalis* 16 ЕД, *m. corrugator* по 10 ЕД, *m. procerus* 10 ЕД, в *m.orbicularis oculi* по 15 ЕД, в *m. orbicularis oris* в области верхней губы 4 ЕД и в/к в *m.risorius* по 8 ЕД в разведении мезодиспорт;
3) армирование щечной области, контура и области верхней губы препаратами нестабилизированной ГК 18 мг/мл, объем 3 мл — через 1 мес после ботулинотерапии.

Результат: через 2,5 мес мы констатировали улучшение внешнего вида и овала лица за счет улучшения цвета и тонуса кожи (**рис. 12Б**).

Через 4 мес после армирования уменьшились глубина морщин и складок и отмечалось дальнейшее улучшение цвета и качества кожи (**рис. 12В**). Пациентка и врач довольны результатами коррекции. Для сравнения характера возрастных изменений внешности на **рис. 13** представлена мама пациентки Р.

Рис. 13. Мама пациентки Р.

Некоторые организационные профилактические аспекты работы с молодыми пациентами

Занимаясь профилактикой возрастных эстетических изменений, необходимо обращать внимание пациентов на то, что изменения внешнего вида однозначно связаны с общим состоянием организма, тем более что порой молодые люди об этом не думают. Поэтому в комплексном подходе к лечению наших пациентов профилактическое звено является важнейшим.

И если пациенты жалуются, к примеру, на выпадение волос на голове и в области бровей, сухость и шелушение кожи, ее бледность, гирсутизм, пастозность лица, врач-косметолог, прежде чем приступить к коррекции усталого типа лица или к лечению волос, должен рекомендовать этим пациентам комплексное обследование у врачей других специальностей. Пациенты с подобными жалобами долгое время не обращаются в амбулаторно-поликлиническую сеть и даже слабость, характерную для этих состояний, лечат модными инъекциями или БАД.

Обследование пациента, консультация с терапевтом, эндокринологом и другими специалистами обязательны и при наличии различных высыпаний, аллергических реакций, угревой сыпи, розацеа, синдрома обвислой кожи, «звездочек». Часто пациенты с этими нозологическими формами не объединяют имеющиеся у них эстетические проблемы в единое целое с проблемами, связанными со здоровьем и физическим состоянием. В то же время при обследовании у них выявляются хронические заболевания желудочно-кишечного тракта, сахарный диабет 2-го типа и другие заболевания, являющиеся первопричиной эстетических нарушений [5].

Совершенствуя организационные аспекты профилактической антивозрастной медицинской деятельности, мы разработали и внедрили стандартизацию сервисной составляющей первичного врачебного приема врача-косметолога при обращении пациента с целью уменьшения возрастных изменений [6]. Внедрение соответствующего алгоритма улучшило не только медицинские, но и коммерческие составляющие деятельности врачей-косметологов, повысило удовлетворенность пациентов и частоту принятия ими лечения. Так, количество неполных осмотров уменьшилось на 19,6%, количество сокращенных по времени осмотров — на 52,2%, уровень принятия лечения повысился на 58%.

ВНИМАТЕЛЬНЫЙ ПОДХОД К СОСТОЯНИЮ ЗДОРОВЬЯ ПАЦИЕНТА, ПРИВЛЕЧЕНИЕ ПРИ НЕОБХОДИМОСТИ ВРАЧЕЙ ДРУГИХ МЕДИЦИНСКИХ СПЕЦИАЛЬНОСТЕЙ ДАДУТ ВОЗМОЖНОСТЬ НАЗНАЧИТЬ ПРАВИЛЬНОЕ ЛЕЧЕНИЕ И, В КОНЕЧНОМ ИТОГЕ, УЛУЧШИТЬ РЕЗУЛЬТАТЫ ЭСТЕТИЧЕСКОЙ КОРРЕКЦИИ.

В рамках этой работы [7] мы проанализировали причины обращений пациентов в нашу клинику и создали стандарты обязательного обследования при часто встречающихся состояниях. Это привело, уже в течение первого года, к положительной динамике выявляемости таких серьезных соматических заболеваний, как:

- сахарный диабет (+11%);
- артериальная гипертензия (+6%);
- хроническая венозная недостаточность (+32,2%).

Необходимо отметить, что все обследованные пациенты ранее считали себя «относительно здоровыми». Оказалось, что среди пациентов, которые жаловались на выпадение волос, более 24,2% страдали гипотиреозом, при этом о своем диагнозе знали лишь 4,6 % пациентов. Среди пациентов с жалобами на сухость кожи и губ 36,2% страдали сахарным диабетом 2-го типа, при этом ранее диагноз был установлен только 12,9% пациентам.

Следовательно, многие пациенты при обращении за медицинской косметической помощью уже имели соматическую патологию, причем в 44,3% случаев не диагностированную ранее. По нашим данным, среди ведущих причин этого явления следует отметить, %:

- отсутствие подозрения на общность эстетических проблем с наличием соматического заболевания (67,2);

КОМПЛЕКСНЫЙ ПОДХОД, ОБЪЕДИНИВШИЙ СТАНДАРТИЗАЦИЮ ПРОФИЛАКТИЧЕСКОГО ОБСЛЕДОВАНИЯ, ЛЕЧЕНИЕ ОСНОВНЫХ СОМАТИЧЕСКИХ ЗАБОЛЕВАНИЙ И МЕДИЦИНСКУЮ ЭСТЕТИЧЕСКУЮ КОРРЕКЦИЮ ВОЗРАСТНЫХ ИЗМЕНЕНИЙ С ПОМОЩЬЮ СОВРЕМЕННЫХ МЕТОДОВ ЛЕЧЕНИЯ, ВКЛЮЧАЯ СТИМУЛЯЦИОННЫЕ И ЛИФТИНГ-ТЕХНОЛОГИИ, ПОЗВОЛИЛ УЛУЧШИТЬ КАЧЕСТВО И РЕЗУЛЬТАТИВНОСТЬ КОСМЕТОЛОГИЧЕСКОЙ ПОМОЩИ, ЧТО ПОДТВЕРЖДЕНО РЕЗУЛЬТАТАМИ ОЦЕНКИ УДОВЛЕТВОРЕННОСТИ ПАЦИЕНТОВ.

- нежелание посещать государственные поликлиники с целью диагностики и лечения (53,5);
- нехватка времени (34,0).

Заключение

Ранняя профилактика возрастных изменений у молодых пациентов имеет ряд преимуществ:

- возможность использования щадящих малоинвазивных методов (ботулинотерапия, контурная пластика);
- сокращение времени возможной реабилитации и меньший риск развития нежелательных явлений и осложнений;
- пролонгация сохранения привлекательного внешнего вида;
- более моложавый вид в сравнении со сверстниками;
- экономичность затрат на профилактические мероприятия в сравнении с затратами на полноценную коррекцию наступивших возрастных изменений.

Работа с пациентами в семейном плане позволяет представить молодым людям прогноз возрастных изменений их внешности и обосновать выполнение профилактической антиэйджинговой коррекции.

Литература

1. **Кольгуненко И.И.** Основы геронтокосметологии. М.: Медицина, 1974.
2. **Жабоева С.Л., Орлова О.Р.** Стандарт проведения ботулинотерапии с применением препарата «Диспорт®» (абоботулотоксин типа А, ботулинический нейропротеин) для устранения избыточной активности мимических мышц в комплексной программе омоложения. Метаморфозы 2016; 16: 90–94.
3. Международные рекомендации по использованию абоботулотоксина А (Диспорт®) в эстетической медицине. Комментарии экспертов Российского совета, 2016. Интернет-ресурс: http://www.botulin.ru/upload/iblock.pdf.
4. Применение препарата «Диспорт®» (ботулинический токсин типа А) для лечения локального мышечного гипертонуса при фокальных дистониях, спастичности и других мышечно-тонических синдромах. Вестник ботулинотерапии МООСБТ. Метаморфозы 2015; 10: 2–1.
5. **Шеметова Г.Н., Беляева Ю.Н., Красникова Н.В., Губанова Г.В., Рябошапко А.И.** Профилактическая работа терапевта: формирование компетенций. Фундаментальные исследования 2014; 7(1): 166–169.
6. **Жабоева С.Л., Полев А.В., Прощаев К.И., Ильницкий А.Н.** Стандартизация сервисной составляющей первичного врачебного осмотра как способ повышения качества антиэйджинговой услуги. Современные проблемы науки и образования 2014; 4: 266.
7. **Жабоева С.Л., Полев А.В., Крулевский В.А., Губарев Ю.Д., Горелик С.Г., Кветной И.М.** Современные программы обследования в антивозрастной медицине. Фундаментальные исследования 2015; 1–3: 504–507.

Материалы
Всероссийского экспертного форума

«ТРЕНДЫ
В ЭСТЕТИЧЕСКОЙ МЕДИЦИНЕ»

Бычкова Н.Ю., Замараева Д.Д.

Патология пигментации, протоколы лечения сочетанных методик, современные пошаговые алгоритмы для получения стабильного, быстрого результата

Бычкова Наталья Юрьевна
К.м.н., ФГБОУ ВО ИГМА Минздрава России, главный внештатный специалист МЗ УР по косметологии, Президент Ассоциации «Секция эстетической медицины», директор Многопрофильной клиники Молодость, Ижевск

Замараева Дарина Дмитриевна
Студент 6 курса, лечебный факультет, Ижевская государственная медицинская академия, Ижевск

Нарушения пигментации кожи (дисхромии) являются актуальной проблемой, их удельный вес составляет около 10% среди всех обращений к косметологам [2]. Врожденная пигментация контролируется генотипом; приобретенная — определяется воздействием внешних или внутренних факторов (инсоляция, облучение, гормональный статус, недостаток или избыток витаминов и микроэлементов, вредные привычки), а также сопровождает некоторые заболевания [4, 9, 13]. Меланогенез является одним из ключевых процессов гомеостаза, который регулируется гормонами гипофиза, гипоталамуса, коры надпочечников, мужских и женских половых желез, а также ультрафиолетовым излучением и ацетилхолином [2, 11].

В соответствии с Международной классификацией болезней 10-го пересмотра (МКБ-10), нарушения пигментации относятся к классу «Болезни кожи и подкожной клетчатки (L00-L99)», включены в блок «Другие болезни кожи и подкожной клетчатки (L80-L99)», в пункт «Другие нарушения пигментации (L81)» (**табл. 1**).

Нарушения пигментации кожи (дисхромии) группируют по различным признакам: по происхождению — врожденные и приобретенные, первичные и вторичные; по распространенности — локализованные и генерализованные; по интенсивности окраски — гипер-, гипо- и ахромии. По площади поражения выделяют генерализованную диффузную, генерализованную сетчатую и ограниченную дисхромии [10, 16]. При нарушении синтеза только меланина принято использовать термин «меланозы». Различные клинические варианты нарушения меланообразования в сторону усиления окраски кожи называют гипермеланозами. По механизму избыточного образования меланина выделяют меланоцитарный тип, обусловленный увеличением числа меланоцитов (меланоцитарный гипермеланоз), и меланиновый тип, возникающий при избыточной продукции

Таблица 1. Нарушения пигментации в соответствии с МКБ-10

Другие нарушения пигментации (L81)	
L81.0	Послевоспалительная гиперпигментация
L81.1	Хлоазма
L81.2	Веснушки
L81.3	Кофейные пятна [cafe au lait spots]
L81.4	Другая меланиновая гиперпигментация *Лентиго*
L81.5	Лейкодерма, не классифицированная в других рубриках
L81.6	Другие нарушения, связанные с уменьшением образования меланина
L81.7	Пигментированный красный дерматоз *Ангиома ползучая*
L81.8	Другие уточненные нарушения пигментации *Пигментация железом* *Татуировочная пигментация*
L81.9	Нарушение пигментации неуточненное

меланина меланоцитами (меланотический гипермеланоз), часто наблюдаемый при поствоспалительной гиперпигментации. [1, 10, 19].

Поствоспалительная гиперпигментация (ПВГ), или поствоспалительный гипермеланоз, — часто встречаемое в практике врача состояние, характеризующееся увеличением продукции и депонирования меланина после воспалительного процесса в коже (механическая травма, акне, трение, раздражающий дерматит, экзематозный дерматит, простой хронический лишай, псориаз, розовый лишай, фиксированная токсиэритема, плоский лишай, герпетиформный дерматит, lupus erythematosus и др.). Она может возникнуть в результате лазерной терапии, дермабразии, криотерапии, химических пилингов.

Процесс меланогенеза и работа меланогенной системы в последние годы активно изучаются. Помимо общеизвестной функции оптической защиты, меланины ингибируют в клетках вредные для них свободнорадикальные реакции, защищают чувствительные клеточные структуры от гиперинсоляции, УФ, рентгеновского и гамма-излучения. Роль «биологического сита» обусловлена легкостью взаимодействия большого количества функционально активных групп меланина с прооксидантными ионами металлов, цитотоксическими фармакологическими веществами, свободнорадикальными продуктами перекисного окисления липидов и является универсальной как в доступных, так и недоступных действию света органах. Меланин сорбирует, хелатирует тяжелые металлы, резко ограничивая их каталитическую и токсическую активность, захватывает также разнообразные электрофильные токсические продукты, метаболиты, фармакологические препараты [4, 6, 9, 11]. Есть основание считать, что меланоциты влияют на функцию центральной нервной системы. Изменение содержания меланина в органах и тканях может приводить к таким патологиям, как болезнь Паркинсона, витилиго, альбинизм и др. [9].

Таким образом, меланогенная система связана не только с кожей: меланогенез относится к важным гомеостатическим процессам организма, а меланоциты —

к одной из разновидностей клеток, которые принимают в этом непосредственное участие [6, 11, 14].

Естественным стимулятором функциональной активности меланоцитов является ультрафиолет. При его воздействии на кожу происходит резкое усиление отростчатости меланоцитов, повышение выработки ими меланина, что ведет к его накоплению в клетке с последующей передачей кератиноцитам для защиты от воздействия УФО. Активация меланогенеза под влиянием ультрафиолетовых лучей связана с ликвидацией блока тирозиназы, которая ингибирована глютатионом и пептидазами. Разрушение глютатиона и пептидаз осуществляется лизосомальными ферментами, которые выходят из поврежденных ультрафиолетом лизосом. Ультрафиолетовые лучи стимулируют меланоциты как непосредственно, что можно выявить в культуре, так и опосредованно, через кератиноциты: под влиянием ультрафиолета происходит усиление выработки кератиноцитами щелочного фактора роста фибробластов, который активирует меланоциты [7].

На генетическом уровне работа меланогенной системы контролируется деятельностью около 130 генов, расположенных в 45 различных локусах 16–20 пар хромосом. В настоящее время установлено существование меланоцитоспецифических генов, функциональная активность которых в различной степени связана с меланогенезом. На интенсивность этого процесса влияет прежде всего центральная нервная система. Это действие осуществляется опосредованно через гипоталамус и аденогипофиз при помощи альфа-меланоцитстимулирующего гормона (МСГ) и непосредственно в самом меланоците. МСГ способен активировать тирозиназу, этот его эффект также осуществляется через усиление образования в меланоцитах цАМФ. Выработка МСГ контролируется гипоталамусом, который вырабатывает МСГ-статины и МСГ-либерины [2, 13].

Гиперпигментация может проявиться в любом возрасте, однако ее относят к характерным признакам преждевременного старения. Для ее успешного устранения и профилактики необходима своевременная диагностика. В дерматокосметологической практике используют дерматоскопию, сиаскопию, лампу Вуда. При подозрении на озлокачествление процесса применяют гистологический метод с использованием специфических маркеров [4, 5, 6].

Пациент с гипермеланозом — это сложный пациент. Не всегда комплексное обследование является информативным, а исключение вероятных триггеров иногда не приводит к желаемому результату.

Основные терапевтические мероприятия включают наружную терапию (препараты, уменьшающие выработку меланина, отшелушивающие и «отбеливающие» препараты), мезотерапию, эксфолиацию (пилинги, дермабразию, броссаж), физиотерапию (криотерапию, лекарственный форез), фототерапию (импульсные лазеры на красителях, лазеры на парах меди, неодимовый лазер, эрбиевый лазер, светоимпульсную терапию IPL) [2, 10, 16]. Обязательно постоянное использование солнцезащитных средств — как барьерной защиты (ношение закрытой одежды, очков, широкополых шляп), так и специальных фотопротекторов в виде крема, спрея или эмульсии, содержащих фильтры и экра-

ны с высокой степенью фотозащиты. С целью камуфлирования участков гиперпигментации используют декоративные косметические средства [1].

За рубежом при лечении дисхромий придерживаются схемы терапии, состоящей из двух линий [20]. Согласно данной схеме, к первой линии относится «тройная» топическая терапия, включающая в себя гидрохинон, топические ретиноиды, топические стероиды. Топические средства, такие как сульфат цинка, арбутин, азелаиновая кислота, койевая кислота, являются дополнительными, часто включаются в состав космецевтических средств. Методами второй линии являются химические пилинги в комбинации с топическими средствами (пилинг с салициловой кислотой, гликолевый пилинг); лазерная терапия рассматривается авторами как дополнительный метод (**табл. 2**).

Таблица 2. Лечение гипермеланозов [25]

Лечение	1 линия терапии	2 линия терапии
Основные препараты	гидрохинон топические ретиноиды топические стероиды	химические пилинги в комбинации с топическими средствами (пилинг с салициловой кислотой, гликолевый пилинг)
Дополнительные средства	сульфат цинка арбутин азелаиновая кислота коевая кислота	лазерная терапия

Ведение больных с нарушениями пигментации проходит в нескольких направлениях.

1. Осветление или устранение очагов дисхромий, которые производятся хирургическими, физическими и инъекционными методами.
2. Маскировка с использованием наружных средств, выравнивающих цвет кожи, или процедура перманентного макияжа.
3. Профилактика и фотодесенсибилизация (Витамин В, провитамин А, сорбенты, противомалярийные препараты), устранение провоцирующих факторов.

Наиболее дискутабельным вопросом является применение фотосенсибилизаторов в лечении поствоспалительных гипермеланозов в силу отсутствия систематизированных и обоснованных рекомендаций.

В ряде случаев попытки специалиста решить проблему пациента провоцируют усиление пигментации (**рис. 1А, Б**). Это объяснимо: нередко появлению очагов гипермеланоза предшествует воспаление, и травматизация вызывает дополнитель-

Рис. 1. А — появление более интенсивных участков гиперпигментации и зон ахромии после фракционного фототермолиза; Б — усиление выраженности гиперпигментации после 20% TCA

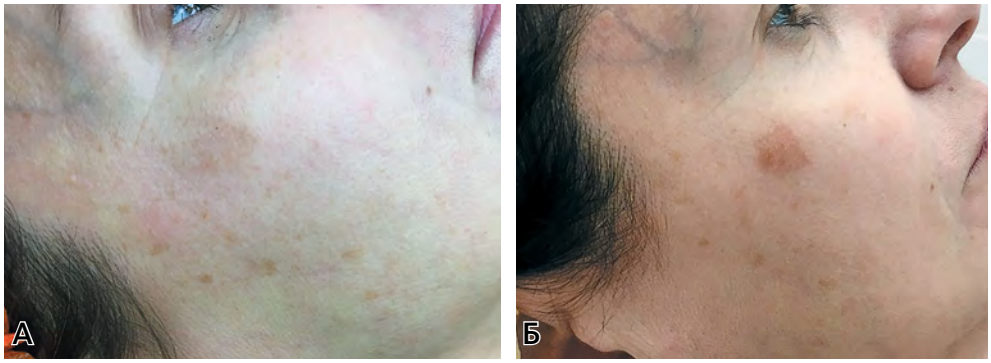

Рис. 2. Усиление выраженности гипермеланоза после лазерного воздействия с целью коррекции участка гиперпигментации: А — до; Б — после

ную активацию меланоцитов, нередко с более глубоким, дермальным отложением пигмента. После непродолжительного улучшения зоны поражения становятся более темными, приобретают четкие границы (**рис. 2А, Б**). И не всегда это обусловлено тем, что пациент пренебрегает рекомендациями врача. Как известно, усиление пигментации наблюдается даже при отсутствии воздействия ультрафиолета (потемнение кожи в местах наложения грелки, при потертостях, после регресса кожных высыпаний).

На практике у пациента не всегда возможно выявить ведущий фактор патогенеза, и он не всегда контролируем. Наиболее четко по анамнезу можно предположить дисгормональные изменения, связанные с беременностью или применением пероральных контрацептивов. Но к моменту обращения этот фактор уже не является актуальным, а обследование, проведенное после обращения, не выявляет изменений в гормональном профиле. Часто пациент указывает на гиперинсоляцию в прошлом как на причину манифестации дисхромии, которая приобретает хроническое течение с ухудшением в весенне-летний период. И попытки самостоятельно контролировать этот процесс оказываются малоэффективными. Недостаточная информированность о возможностях и оптимальной тактике лечения гиперпигментаций часто приводит к нерациональной терапии, может усугубить существующий дефект, вызвать разочарование и неверие в реальность решения этой проблемы.

Применение новых методов лечения дает новые возможности. К сожалению, не все применяемые способы терапии доказали свою эффективность и безопасность и имеют зарегистрированные показания для лечения дисхромий. В условиях отсутствия стандартов терапии лечение с использованием малоизученных препаратов или оборудования не только не обеспечивает эффективности лечения пациента, но и не гарантирует правовую безопасность врача. Оптимальным является сочетанное использование зарегистрированных современных световых фото- и лазерных систем и препаратов, которые обладают комплексным регулирующим действием на процесс меланогенеза.

На настоящее время наибольшим эффектом обладает лазеротерпия. Метод основан на явлении фототермолиза — способности пигментных клеток поглощать энергию лазерного луча, что впоследствии приводит к их деструкции, обеспечивая регресс очага гипермеланоза. Существует еще один способ воздействия на очаг гиперпигментации — это фотоомоложение, или селективный

фототермолиз. В большей степени он стимулирует процессы омоложения кожи, но в том числе приводит к разрушению меланинсодержащих структур.

Преимущества лазеров для удаления пигментации:

- отсутствие ограничений по фототипу кожи;
- возможность лечения глубоко залегающих пигментных новообразований;
- контроль параметров импульса с учетом особенностей пигментации кожи пациента;
- исключение риска послепроцедурной гиперпигментации;
- невозможность механического или термического повреждения кожи;
- отсутствие риска рубцевания кожи;
- перед процедурой не требуется анестезия.

Однако возможно усиление пигментации очага и эктопия эпидермальных меланоцитов вследствие неверно выбранных параметров воздействия. Самая современная лазерная система для удаления пигментированных новообразований использует в качестве источника излучения Q-Switched Nd:YAG, способный излучать две разные длины волн: 532 нм (зеленый свет) и 1064 нм (инфракрасный свет). Короткоимпульсный неодимовый лазер генерирует чрезвычайно мощный импульс в сжатый промежуток времени (до 6 наносекунд), что позволяет сосредоточить термальный эффект исключительно на цели — пигменте меланине, максимально защитив окружающие ткани от повреждения.

Технологии, использующие интенсивный импульсный свет (IPL), получили широкое распространение в эстетической медицине. Популярность этих технологий выросла благодаря простоте, невысокой стоимости и комплексности воздействия, что позволяет проводить процедуры при различных видах сосудистых и пигментных поражений кожи. Широкий спектр IPL охватывает видимую и ближнюю инфракрасную область спектра и может быть легко настроен для специфического применения, что достигается использованием различных фильтров и выбором оптимальных параметров ламп. Такой спектр IPL можно применять для лечения пигментных поражений кожи с различной степенью агрессивности воздействия. Имеется множество различных пиков поглощения гемоглобина, а проникающая способность достигает нескольких миллиметров при более длинных волнах. Другим преимуществом IPL-технологии является вариабельность длительности импульса, которая меняется в относительно широком диапазоне от нескольких миллисекунд до нескольких сотен миллисекунд. Энергия может быть доставлена в виде одиночного импульса или последовательности импульсов. Недостатками данной методики, особенно в случае монотерапии на аппаратах первых поколений, является усиление выраженности пигментации.

Современные установки для IPL-терапии, в частности насадка Lumecca, генерируют интенсивный свет с чрезвычайно высокой пиковой мощностью (3000 Вт) и очень короткой продолжительностью импульса (2–30 мс). В качестве источника IPL в насадке Lumecca используется специальная ксеноновая лампа, генерирующая широкополосное излучение, в котором до 40% энергии импульса приходится на спектр 500–600 нм, в то время как в стандартных

Рис. 3. Клинический регресс участков гипермеланоза после монотерапии ГПЧ: А — до; Б — после

IPL-системах — только 10–15%. Таким образом, наибольшее количество энергии приходится на основные пики поглощения меланина и гемоглобина. Кроме того, насадка формирует большой размер пятна (30 × 10 мм) и оснащена контактной регулируемой системой охлаждения, что снижает риск активации меланогенеза вследствие теплового воздействия. Также использование данной методики дает дополнительные эффекты, высоко оцениваемые пациентами: наряду с удалением нежелательной пигментации наблюдается исчезновение сосудистых мальформаций, улучшение текстуры кожи и уменьшение видимых признаков фотоповреждения. Благодаря высокой мощности воздействия рекомендованный курс терапии с использованием насадки Lumecca составляет 1–2 процедуры вместо 4–5 процедур при работе с классическими IPL-устройствами.

Высокой эффективностью в лечении дисхромий отличаются препараты на основе экстрактов плаценты человека (ЭПЧ). Их воздействие на пигментацию кожи обусловлено способностью ЭПЧ воздействовать на меланогенез путем увеличения экспрессии медь-зависимого фермента тирозиназы и родственных тирозиназе белков 1 и 2 (TRP1 и TRP2) [12]. Наиболее вероятно, что активными компонентами ЭПЧ в данном случае являются сфинголипиды и меланоцитмодулирующие пептиды [14]. В нашей практике наряду с традиционной терапией мы используем медицинский препарат гидролизата плаценты человека CURACEN, разрешенный для интрадермальной имплантации [10], у которого в инструкции есть зарегистрированные показания для коррекции дисхромий различного генеза. В ряде случаев даже применение монотерапии оказывало видимый эффект и приводило к улучшению качества жизни пациентов (**рис. 3А, Б**). Препарат вводился в классической папульной технике в зоны дисхромии наноиглой 33-34G 1 раз в неделю, 3–5 процедур, аппликационная анестезия не применялась. При наличии эпидермальных очагов поражения эти участки дополнительно обрабатывались в технике срединного напажа. Помимо клинически выраженного уменьшения интенсивности окраски очагов гиперпигментации, нами регистрировалось снижение содержания меланина в коже (**рис. 4**), даже вне зон очаговой пигментации (**рис. 5А, Б**). Пациенты дополнительно отмечали улучшение цвета лица, выравнивание общего тона кожи, разглаживание мелких морщин, повышение упругости и эластичности, уменьшение выраженности отечности и темных кругов под глазами.

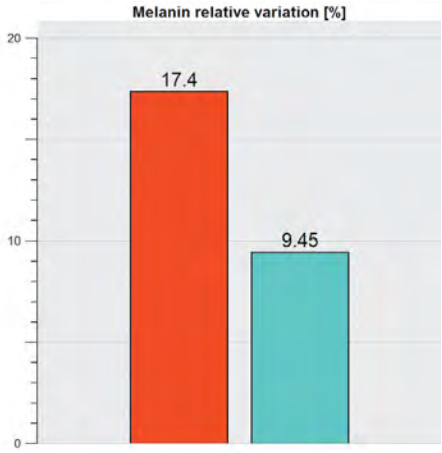

Рис. 4. Снижение процентного содержания меланина в коже после курса монотерапии препаратом ГПЧ (исследование на аппарате Антера 3D)

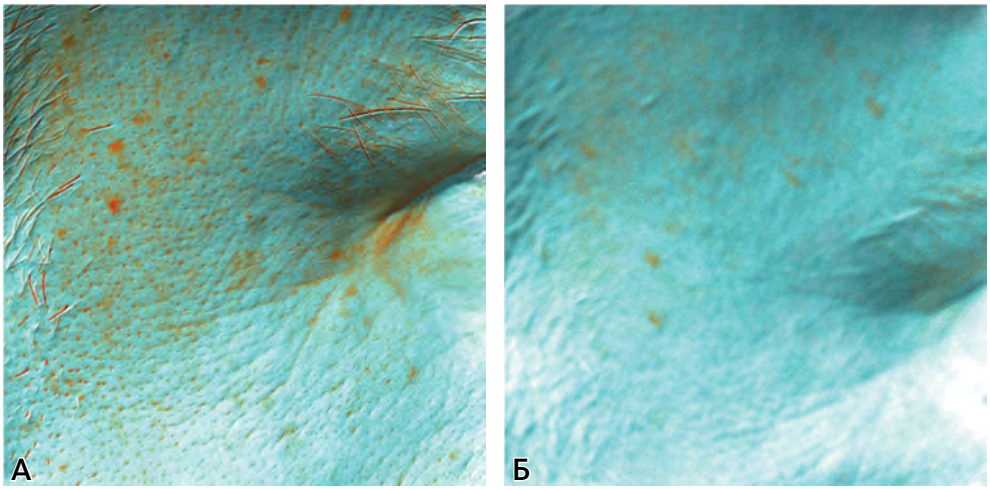

Рис. 5. Уменьшение количества гранул меланина и улучшение рельефа кожи вне участков гиперпигментации после лечения ГПЧ: А — до; Б — после

Обязательным компонентом комплексной терапии является применение барьерных, физических и химических методов защиты от УФО: ношение закрытой одежды, очков, широкополых шляп, применение специальных фотопротекторов в виде крема, спрея или эмульсии, содержащих фильтры и экраны с высокой степенью фотозащиты. Монотерапия фотопротекторами малоэффективна, эти мероприятия лишь предотвращают усиление пигментации, не оказывая влияния на сам процесс синтеза меланина. Поэтому нередко на приеме пациенты искренне недоумевают, что «солнцезащитным средством» пользуются, а пигментация все равно сохраняется или усиливается. При дальнейшем сборе анамнеза выясняется, что никакие терапевтические мероприятия не проводились. В силу отсутствия клинических рекомендаций по лечению гиперпигментаций терапия не всегда проводится комплексно, врач ограничивается назначением фотопротекторов, не рекомендуя препараты, влияющие на меланогенез и активность ферментных систем.

Заключение

Таким образом, применение комплексных методов лечения расширяет возможности специалиста при лечении гиперпигментации, эффективно решая проблему дисхромии. Неравномерная окраска кожных покровов является значимой психотравмирующей ситуацией для большинства пациентов. Разработка новых методов нормализации цвета кожи и уменьшения выраженности гипермеланоза — актуальная задача повышения качества жизни при дисхромиях.

Литература

1. **Ахтямов С.Н.** Камуфлирование дефектов на лице. Вестник дерматологии и венерологии– 2002; 4: 70–72.
2. **Бабаянц Р.С., Лоншаков Ю.И.** Расстройства пигментации кожи. М.: Медицина, 1978. 144 с.

3. **Барабой В.А.** Структура, биосинтез меланинов, их биологическая роль перспективы применения. Успехи современной биологии 2001; 121(1): 36–46.
4. **Гилельс А.В., Демидов В.И., Жидоморов Н.Ю. и соавт.** Эффективность воздействия экстрактов плаценты человека на пигментообразование кожи на примере препаратов Лаеннек и Курасен. Эффективная фармакотерапия 2013; 36: 3–10.
5. Дерматовенерология. Национальное руководство. Под ред. Ю.К. Скрипкина, Ю.С. Бутова, О.Л. Иванова. М.: ГЭОТАР-Медиа, 2014. 1024 с. (Серия «Национальные руководства»).
6. **Донцов А.Е., Островский М.А.** Пигментный эпителий (структурные, физиологические и биохимические особенности): итоги науки и техники. Физиология человека и животных 1984; 28: 127.
7. **Задионченко Е.В., Мальцева П.О.** Дисхромии кожи и методы их коррекции. Международный научный вестник 2015; 6: 114.
8. **Иконописцев Р., Райчев Р., Киров С.** Пигментные опухоли. Под ред. Р. Иконописцева. София: Изд-во «Държавно», 1997. 253 с.
9. **Калантаевская К.А.** Морфология и физиология кожи человека. Киев: Здоров'я, 1972. 267 с.
10. **Кичигина Т.Н., Грушин В.Н., Беликова И.С., Мяделец О.Д.** Меланоциты: строение, функции, методы выявления, роль в кожной патологии. ВЕСТНИК ВГМУ. 2007; 6(4): 9.
11. **Михайлов И.Н.** Структура и функции эпидермиса. М.: Медицина, 1979. 240 с.
12. **Михайлова Н.** Лазерная коррекция хлоазмы. Les Nouvelles Esthetiques 2015; 2: 37–40.
13. **Мяделец О.Д., Адаскевич В.П.** Морфофункциональная дерматология. М.: Медлит, 2006. 752 с.
14. **Потекаев Н., Жукова О.** Современный взгляд на проблему гиперпигментации. Les Nouvelles Esthetiques 2015; 2: 12–14.
15. Регистрационное удостоверение на медицинское изделие № РЗН 2014/1838 от 11.08.2014 Имплантат интрадермальный Curacen.
16. **Смирнова И.О., Кветной И.М., Князькин И.В., Данилов С.И.** Нейроиммуноэндокринология кожи и молекулярные маркеры ее старения. М.; СПб: Изд-во «ДЕАН», 2005. 288 с.
17. **Федотов В.П.** Расстройства пигментации кожи. Дерматовенерология. Косметология. Сексопатология 2014; 1(4): 116.
18. **Чернух А.М., Фролов Е.П.** Кожа. М.: Медицина,1982. 336 с.
19. **Jo H.Y., Kim C.K., Suh I.B., et al.** Co-localization of inducible nitric oxide synthase and phosphorylated Akt in the lesional skins of patients with melasma. J Dermatol 2009; 36(1): 10–16.
20. **Mallick S., Singh S.K., Sarkar C., et al.** Human placental lipid induces melanogenesis by increasing the expression of tyrosinase and its related proteins in vitro. Pigment Cell Res 2005; 18 (1): 25–33.
21. **Molinar V.E., Taylor S.C., Pandya A.G.** What's new in objective assessment and treatment of facial hyperpigmentation? Dermatol Clin 2014; 32(2): 123–135.
22. **Pal P., Mallick S., Mandal S.K., et al.** A human placental extract: in vivo and in vitro assessments of its melanocyte growth and pigment-inducing activities. Int J Dermatol 2002; 41(11): 760–767.
23. **Pandya A.G., Guevara I.L.** Disorders of pigmentation. Dermatol Clin 2000; 18(4); 91–93.
24. **Piazena H, Kelleher D.K.** Effects of infrared-A irradiation on skin: discrepancies in published data highlight the need for an exact consideration of physical and photobiological laws and appropriate experimental settings. Photochem Photobiol 2010; 86: 687–705.
25. **Seemal R. Desai.** Hyperpigmentation Therapy: A Review/ Seemal R. Desai // J Clin Aesthet Dermatol. 2014 Aug; 7(8): 13–17.

Гавашели Л.Г.

Молодость 2.0. Протокол комплексной коррекции лица и шеи пациентки инъекционным продуктом Sculptra®

Гавашели Лия Гурамовна
К.м.н., пластический хирург, президент Международного общества хирургической анатомии, доцент кафедры пластической хирургии ИПХиК, Москва

Введение

Sculptra® — это имплантат-биостимулятор, который состоит из микрочастиц поли-L-молочной кислоты полигональной формы. Является биодеградируемым продуктом и распадается до воды и углекислого газа [1]. Залогом успеха данной процедуры являются знание анатомии, процессов старения, возможностей гармонизации лица, техник введения и всех нюансов, связанных с имплантатом Sculptra®.

Пациент

У пациентки 52 лет имеется атония кожи, незначительная атрофия подкожно-жировой клетчатки в средней зоне лица, асимметрия лица (незначительный птоз левой брови, более глубокая левая носогубная складка и левая носослезная борозда, более выраженный носогубный жировой компартмент). Кроме того, нарушение четкости овала лица. Пожелания пациентки: избавиться от усталого выражения лица и иметь натуральный вид, уплотнить кожу и повысить ее тургор и эластичность.

Протокол процедуры **(фото 1–8)**

- Подготовка имплантата. Sculptra® гидратируется в объеме 8 мл СВДИ с добавлением лидокаина 1 мл.
- Коррекция средней трети лица. Имплантат вводится субдермально с помощью иглы 26G в линейной ретроградной технике по линиям визуального, воображаемого лифтинга. Инъекции выполняются перпендикулярно

SCULPTRA® – ИМПЛАНТАТ ДЛЯ ПОДКОЖНОГО ВВЕДЕНИЯ НА ОСНОВЕ ПОЛИ-L-МОЛОЧНОЙ КИСЛОТЫ.
ЗАРЕГИСТРИРОВАН В РФ. РЕГИСТРАЦИОННОЕ УДОСТОВЕРЕНИЕ № ФСЗ 2009/05553 ОТ 03.04.2017 Г.

SCULPTRA® — ЭТО НЕ ИМПЛАНТАТ ДЛЯ ЛЕЧЕНИЯ ОТДЕЛЬНЫХ МОРЩИН. ЭТО БИОСТИМУЛЯТОР ДЛЯ ПОЛУЧЕНИЯ 3D-ЛИФТИНГА С ОТСРОЧЕННЫМ И ДЛИТЕЛЬНЫМ ЭФФЕКТОМ.

1

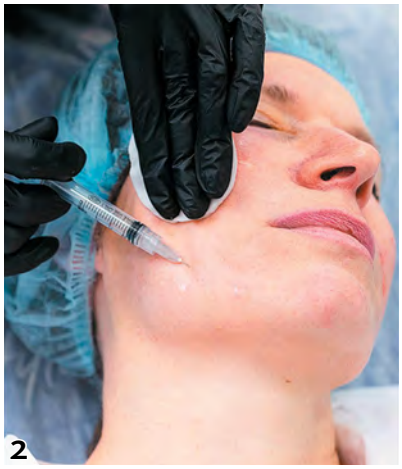
2

3

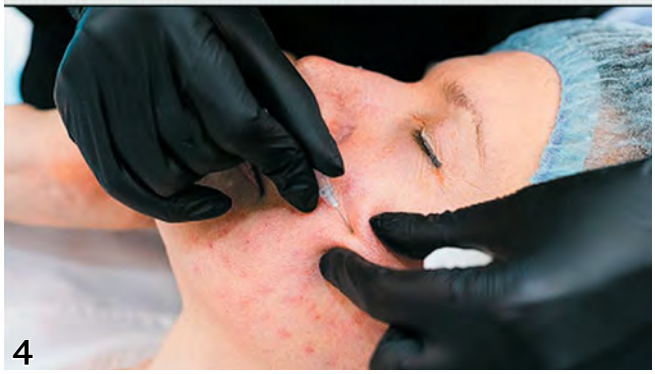
4

5

6

7

8

марионеточной и носогубной морщинам и производятся линейно до волосистой части головы. В некоторых случаях можно ограничиться только этой техникой, а можно осуществить двойной уровень введения имплантата в технике «сэндвич».

- Введение имплантата супрапериостально в основание грушевидного отверстия для стимуляции коллагена в надкостнице. Результат — восстановление опоры носа и профилактика дальнейшей резорбции этой зоны. Введение имплантата в виде микроболюса 0,1–0,2 мл в область скуловой кости и скуловой дуги. Результат — скульптурирование лица и восстановление глубоких жировых пакетов.
- Коррекция и восстановление области надбровья. Коррекция осуществляется канюлей 25G двумя бионитями из полимолочной кислоты в объеме 0,1 мл. Результат — элевация бровей и объемное моделирование надбровной области.
- Коррекция поднижнечелюстной зоны. Инъекции осуществляются игольной или канюльной техникой от края нижней челюсти до шейно-подбородочного угла и от центральной линии до ушной раковины. Результат — уплотнение и утолщение кожи и опосредованный лифтинг.
- Коррекция мочки и вертикальных морщин предушной зоны осуществляется с помощью иглы в линейной ретроградной технике. Результат — придание объема инволюционно измененной мочке уха и улучшение эстетичного вида околоушной зоны.
- Коррекция области шеи со стимуляцией образования коллагена в коже. Инъекции можно осуществить с помощью иглы или канюли. Гидратацию имплантата Sculptra® для шеи необходимо выполнить в 16 мл СВДИ. Инъекция осуществляется от центральной линии и боковых отделов шеи в линейной ретроградной технике. Результат — уменьшение визуализации морщин шеи и улучшение качества кожи.

После процедуры необходимо выполнить массаж в течение двух минут для более равномерного распределения имплантата. Рекомендации Российского консенсуса экспертов 2018 г. по выполнению массажа пациентом после процедуры: необходимо делать самостоятельный массаж в домашних условиях по 2 мин 2 раза в день в течение 5 дней.

Результат коррекции

Гарантией успешного результата при инъекциях Sculptra® являются глубокие знания анатомии, клиническое мышление, четкое соблюдение техник инъекций и творческий, профессиональный подход. Признаки старения кожи нивелируются. Восполняется дефицит мягких тканей. Происходит стимуляция выработки коллагена первого типа [2], что обеспечивает мощный и длительный положительный эффект (более двух лет, по данным международных исследований) (**фото 9**) [3].

Фото 9. Пациентка 52 лет: А — до процедуры; Б — сразу после процедуры; В — спустя месяц

Литература

1. **Vleggaar D., Bauer U.** Facial enhancement and the European experience with Sculptra (poly-L-lactic acid). J Drugs Dermatol 2004; 3: 542–547.
2. **Stein P., Vitavska O., Kind P., Hoppe W., Wieczorek H., Schürer N.** The biological basis for poly-L-lactic acid-induced augmentation. J Dermatol Sci 2015; 78 (1): 26–33.
3. **Narins R.S., et al.** A randomized study of the efficacy and safety of injectable poly-L-lactic acid versus human-based collagen implant in the treatment of nasolabial fold wrinkles. J Am Acad Dermatol 2010; 62: 448–462.

ОБЛИК publishing house

Статья была опубликована в журнале «Облик. Esthetic Guide», сентярь 2018.

Груздев Д.А.

«Гамак Груздева» с двойной модифицированной петлей – новая технология комбинированного применения нитей Spring Thread и полипропиленовых нитей для коррекции шейно-подбородочного угла

Коррекция шейно-подбородочного угла — одна из наиболее сложных зон в коррекции инволюционных изменений внешности. А между тем практически каждый пациент, обращающийся к косметологу за омолаживающими процедурами, называет эту зону в числе приоритетных. До недавнего времени право на эффективное решение данной проблемы единодушно отдавали пластическим хирургам. Однако по мере совершенствования нитевых технологий стало возможным говорить о том, что у хирургического вмешательства появилась реальная и весьма впечатляющая альтернатива.

Груздев Денис Анатольевич

Учредитель и руководитель сети клиник «Клиника доктора Груздева». Врач дерматолог, хирург, косметолог. Руководитель направления нитевых технологий, пластический хирург, президент ОСМН

Анатомические особенности строения шейно-подбородочного угла способствуют довольно раннему провисанию тканей в этой области. Принято считать, что самым эффективным способом решения данной проблемы является пластическая операция. Однако помимо общеизвестных рисков, связанных с хирургическим вмешательством, нужно упомянуть и об относительно непродолжительном эффекте операции: через 5–10 лет провисание тканей возобновляется, что приводит пациента к необходимости повторной операции либо к поиску альтернативных методов. Объективности ради нужно признать, что и косметология до сих пор не могла предложить действительно эффективных методик с длительным результатом. Можно было говорить лишь о профилактических и поддерживающих мероприятиях, которые, впрочем, у ряда пациентов с патологическими особенностями строения платизмы изначально не приносили значимых результатов. Появление нитевых технологий открыло новую эру в решении проблем шейно-подбородочного угла: за последние годы разработано немало методик, позволяющих провести лифтинг и надолго укрепить ткани в этой зоне. Нитевые технологии могут применяться как самостоятельный

вид лечения, направленного на профилактику возрастных изменений и устранение первых признаков птоза. Однако при работе с пациентами, имеющими выраженное провисание тканей шейно-подбородочного угла, одних только нитевых имплантатов может быть недостаточно, и в этом случае оптимальным решением следует признать сочетание пластики и нитевых технологий.

Таким образом, в решении проблем шейно-подбородочного угла нитевая имплантология может применяться как:

- альтернатива пластике,
- часть комплексной, сочетанной процедуры
  или
- поддерживающий этап, который можно провести через 2–4 года после операции, чтобы сохранить результаты, достигнутые при помощи хирургического вмешательства.

Для коррекции шейно-подбородочного угла традиционно применяются армирующие биостимулирующие нити, а также биодеградирующие либо небиодеградирующие лифтинговые нити. Необходимо отметить, что, несмотря на большой выбор нитей от различных производителей, идеального варианта для лифтинговой коррекции рассматриваемой зоны пока не создано. Наиболее подходящими характеристиками обладают нити Spring Thread. Это нити из полиэфирного волокна с формованной силиконовой оболочкой, которые прекрасно тянутся и подстраиваются под подвижность мышц и одновременно обеспечивают выраженный лифтинг. Опыт практического применения нитей Spring Thread показал, что силиконовая оболочка часто провоцирует воспалительные реакции тканей, что исключает применение их в методиках «двойной петли». Кроме того, нить требует весьма аккуратного обращения: при ее введении в зоны фиксации с плотными тканями может повреждаться силиконовая оболочка (особенно при постановке нитей пациентам с тяжелыми тканями). Гораздо надежнее для фиксации тканей проверенные полипропиленовые нити, но они совершенно неэластичны и не могут качественно выполнять лифтинговые функции в такой подвижной зоне, как шейно-подбородочный угол. Одна из вариаций авторской методики «Гамак Груздева» предлагает комбинированную постановку полипропиленовых нитей (биосовместимых с любыми материалами) и нитей Spring Thread, что усиливает положительные свойства и нивелирует недостатки каждого вида нитей. Технология сочетанной установки нитей такова (см. **рисунок**): через точку вкола

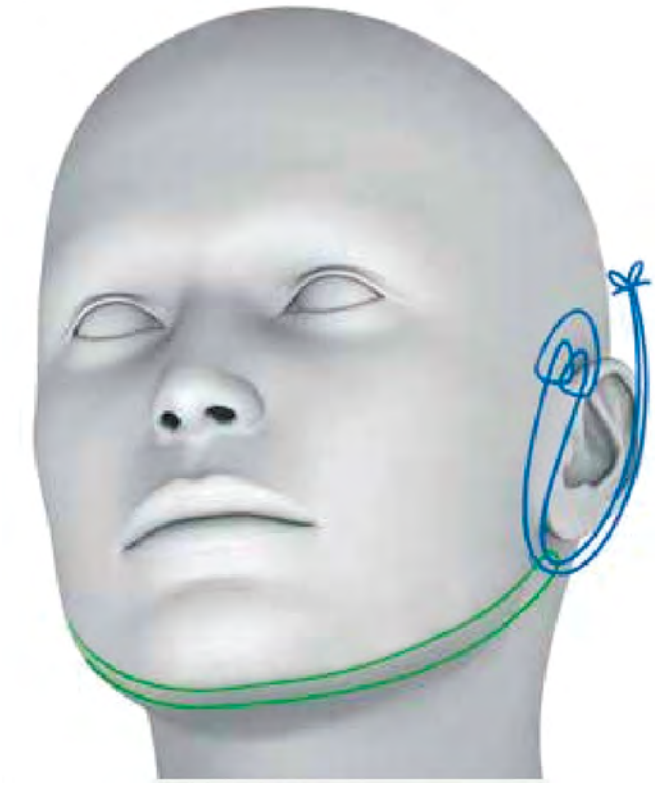

Рисунок. Схема введения нитей по методике «Гамак Груздева»

в углу нижней челюсти в плотных тканях за ухом методом модифицированной двойной петли Груздева надежно фиксируется полипропиленовая нить. Через этот же вкол в петлю полипропиленовой нити вводится нить Spring Thread, которая затем проводится под подбородком до противоположного уха и там так же заводится за полипропиленовую нить, закрепленную за ухом. Таким образом, обе нити образуют как бы единую цепочку, каждое звено в которой выполняет свою значимую роль: надежность крепления обеспечивают полипропиленовые нити, эластичность и подвижность в активной зоне – нити Spring Thread. Данная методика может применяться у пациентов с любой степенью выраженности птоза тканей шейно-подбородочного угла. При выполнении процедуры с целью поддержать лифтинг после пластической операции можно прогнозировать увеличение длительности изначально достигнутого результата на 50%. При выполнении методики «Гамак Груздева» как процедуры, альтернативной пластике, прогнозируемый срок сохранения эффекта — до 8 лет.

Преимущества методики

Результат сохраняется надолго благодаря авторской методике более равномерного распределения нагрузки на точки фиксации и увеличению прочности фиксации тканей. Снижение нагрузки в месте крепления нити также сокращает период дискомфорта и вероятности болевых ощущений после процедуры. Площадь фиксации увеличивается, что дает более сильный и заметный лифтинговый эффект – в некоторых случаях для тяжелых тканей это единственный результативный способ. В итоге кожа на шее выглядит естественно, без эффекта натянутости и «маски».

Губанова Е.И., Закирова Г.Ш., Староватова П.А., Вавилова А.А.

Комбинированные методы косметологической коррекции. Классификации старения в доказательной косметологии

Губанова Е.И., Закирова Г.Ш., Староватова П.А., Вавилова А.А.

Клиника превентивной медицины «Валлекс Мед», ФГБОУ ВО МГУПП, Медицинский институт непрерывного образования, Москва

Согласно статистике ASAPS (Американской ассоциации пластических хирургов), среди нехирургических методов уже второе десятилетие лидирующие позиции сохраняют 5 топ-процедур, направленных на коррекцию косметических недостатков: ботулинотерапия, дермальные филлеры, лазерная эпиляция, фотоомоложение, химические пилинги. В последние годы растет популярность радиочастотных, ультразвуковых и криолиполитических технологий, используемых для улучшения контуров лица и тела. Несмотря на хорошо изученную эффективность аппаратных и инъекционных методов косметологической коррекции, все больше внимания уделяется оценке безопасности их комбинированного применения вместе с логичным требованием времени — естественностью результата омоложения внешности. Последние разработки российской школы косметологов алгоритмов диагностики и научно обоснованного подхода в антивозрастной терапии связаны с использованием простых визуальных шкал, классификаций и аппаратных диагностических методов (3D LifeVize, Courage&Khazaka) для постановки диагноза и оценки эффективности малоинвазивных процедур.

Поэтому поиск протоколов комбинированного применения технологий, эффективно корректирующих возрастные изменения кожи (ВИК), является научно-практическим трендом, объединяющим специалистов индустрии красоты и превентивной медицины.

Современные требования в доказательной косметологии связаны с постановкой диагноза, определением морфотипа и стадии старения с оценкой выраженности признаков фото- и хроностарения, обоснованием применения комбинированной этапной терапии с оптимальным выбором средств и методов для оздоровления кожи. Доступность информации из соцсетей о возможностях косметологической коррекции ВИК упрощает собеседование врача с «эрудированным» пациентом, а аргументация выбора способа лечения становится более понятной при использовании визуальных методов диагностики кожи, шкал старения, опросников и иллюстративного материала до и после лечения.

Вооружение специалистов наглядным материалом с определением признаков и стадий ВИК позволяет выстроить правильное взаимодействие в диалоге

ТИП I
Отсутствие морщин

ТИП II
Морщины видны только в движении; при улыбке начинают проявляться параллельные морщины по обеим сторонам рта

ТИП III
Морщины в покое

ТИП IV
Морщинистая кожа, нормальная кожа отсутствует

Рис. 1. Шкала Р. Глогау

с пациентом при выборе персонализированного эстетического этапного подхода, который подробно обсуждается, особенно на первичном приеме.

Классификации старения

Основной целью создания классификаций старения является внедрение новых методов лечения стареющей кожи и рациональное сравнение клинических результатов у пациентов. Так, Р. Глогау в 1996 г. была предложена классификация фотоповреждения кожи (**рис. 1, табл. 1**). Однако накопленные в последнее десятилетие знания о фото- и хроностарении (Королькова Т.Н., 2017; Круглова Л.С., 2017; Олисова О.Ю., 2018), морфотипах старения лица и шеи (Губанова Е.И, Лапатина Н.В., Родина М.Ю., 2010) (**рис. 2**), появление удобной эстетической фоточисловой шкалы возрастных изменений Мерц (Merz Aesthetics Scale, 2002), упрощенной классификации фототипов В.В. Владимирова, привели к более четкому пониманию возрастных этапов старения, аргументированной постановке дерматологического диагноза согласно МКБ-10 (L90.9, L57) и научного обоснования лечения.

В нашей стране проблема фотостарения стала более активно исследоваться в начале 2000-х годов (Королькова Т.Н., 2001; Круглова Л.С., 2008). В ряде

Таблица 1. Классификация фотостарения кожи по Р. Глогау

Стадия	Тип кожи	Особенности
I	Начальная стадия фотостарения (отсутствие морщин)	Преждевременное фотостарение с легкими расстройствами пигментации, с отсутствием кератоза и минимальным количеством морщин в возрасте от 20 до 40 лет
II	Начальная и средняя стадии фотостарения (закладка морщин)	Фотостарение средней степени выраженности, начало развития сенильного лентигиноза, кератоза, формирование мимических морщин вокруг рта. Наблюдается в возрасте от 30 до 40 лет
III	Развитая стадия фотостарения (морщинистая стадия)	Фотостарение выраженное, видимые признаки дисхромии, телеангиэктазии, кератоз, морщины видны даже в покое. Наблюдается в возрасте старше 50 лет
IV	Тяжелая стадия фотостарения (окончательное формирование морщин)	Фотостарение крайней степени выраженности. Кожа желто-серого цвета, единичные образования эпителиального рака кожи, по всей поверхности выраженные морщины, проявляющиеся и в покое. Наблюдается в возрасте от 60 до 80 лет

Морфотипы старения
(Губанова Е.И., Лапатина Н.В., Родина М.Ю., 2010)

Усталый



Деформационный



Морщинистый

Морфотипы старения – это совокупность клинических и морфологических признаков, отражающих внешние проявления старения **лица и шеи,** включая дополнительные характеристики фотоповреждения кожи, наличие отечного и сосудистого компонентов

Рис. 2. Классификация морфотипов старения

работ, посвященных фотостарению, изучались признаки фотоповреждения кожи и меланогенез, риски развития базальноклеточного рака и меланомы. Отечественным ученым В.В. Владимировым в 2009 г. была разработана более удобная для понимания фототипа кожи классификация с учетом славянского типа, проживающего на территории нашей страны. Классификация основана на реагировании кожи в ответ на солнечное облучение по эритеме и гиперпигментации с выделением трех фототипов.

В дерматокосметологии сочетание инъекционных методов терапии хроно- и фотостарения (ботулинотерапия, филлеры, скинбустеры, биоревитализанты, пептиды и т.д.) с химическими пилингами и ретиноидами (Обаджи З., 2014; Вавилова А.А., 2019) связано с многогранными положительными эффектами на кожу. Все чаще применение скинбустеров на основе стабилизированной гиалуроновой кислоты (сГК) (Landau M., 2016; Gubanova E., 2015), гидроксиапатита кальция (Юцковская Я.В., 2018; Kerscher, M., 2019), полимолочной кислоты и биоревитализантов (Лапатина Н.В., 2013, 2016; Гайдаш Н.В., 2015; Гавашели Л.Г., 2019), направленное на улучшение качества кожи, обсуждается в комбинированных протоколах с фракционным фототермолизом, IPL, ультразвуковым и радиочастотным воздействием.

Мировой практический опыт применения биполярных радиочастотных аппаратов связан с новым эволюционным витком улучшения технологии монополярного термажа. Появление на эстетическом рынке инновационных игольчатых RF (Secret, Scarlet, Fractora, Infini) вызывает все более растущий интерес со стороны специалистов и пациентов в связи с впечатляющим эффектом омоложения, лечения гиперпигментации и рубцовой атрофии.

В связи с этим разработка этапного применения инъекционных методов с новыми аппаратными технологиями, а также поиск простых диагностических

критериев оценки эффективности терапии является важным научно-практическим направлением в эстетической медицине.

В последние годы все чаще препаратами выбора при лечении фотостарения и мелазмы являются наружные ретиноиды (средства с ретинолом и ретиноловые пилинги) и препараты на основе сГК. Дерматологами кафедры кожных и венерических болезней с курсом косметологии под руководством профессора В.В. Гладько и клиники «Валлекс Мед» разработаны различные протоколы диагностики и успешного комбинированного лечения фотоповреждения кожи с использованием аппаратных технологий, ретиноидов и инъекций. Инъекции филлеров и скинбустеров сГК для патогенетического лечения возрастной атрофии тканей согласно МКБ-10 (L90.9, L57.4) и ксероза кожи (L85.3) (Kerscher, M., 2017) является достаточно успешным уже на протяжении 15–20 лет активной практики с доказанным продолжительным эффектом повышения эластичности и увлажненности тканей. В комплексных программах оздоровления кожи их применяют в основном после аппаратных методов, при необходимости чередуя с химическими пилингами, с интервалом 2–4 нед.

В 2015–2017 гг. при тщательном изучении признаков фотостарения у 360 женщин в разных возрастных группах нами была разработана визуальная шкала фотостарения (ВШФ), по которой можно определить стадию старения у пациентов усталого морфотипа в соответствии с **рис. 3**. С точки зрения физиологической нормы и рассмотрения условно «гармоничного старения» с учетом типа конституции **усталый морфотип** является наиболее благоприятным, при котором процедуры эстетического и оздоровительного характера высоко успешны по оценке врачей и пациентов, благополучны в реабилитационном периоде.

0 стадия 20-29 лет	1 стадия 30-39 лет	2 стадия 40-49 лет	3 стадия 50-64 лет	4 стадия Старше 65 лет
Светлая, сияющая кожа без морщин и пигментации. Морщины «гусиные лапки» в динамике.	Мелкие пигментные пятна. Поверхностные статические морщины, едва заметные «гусиные лапки» в статике.	Дисхромия, единичные лентиго. Поверхностные и умеренные статические морщины, «гусиные лапки», едва заметные кисетные морщины в статике.	Тусклость, дисхромия, лентиго, кератоз. Умеренные и глубокие морщины и складки, заметные кисетные морщины в статике, морщины улыбки на щеках в динамике.	Тусклость, желтизна, множественные, пигментные пятна, морщинистость и дряблость кожи. Эластоз, кератоз, лентигиноз. Возможны базалеомы.

Рис. 3. Визуальная шкала фотостарения (Губанова Е.И., Вавилова А.А., Закирова Г.Ш., 2019)

Выраженность 10 оцениваемых признаков старения кожи лица (тусклость, пигментация, лентиго, телеангиэктазии, кератомы, статические морщины вокруг глаз и рта, мимические морщины и складки, эластоз) оценивались от 0 до 3 баллов (0 баллов — отсутствие признака, элемента; 1 балл — слабо выраженный признак, 1–2 элемента (единичные); 2 балла — умеренно выраженный признак, 3–4 элемента; 3 балла — сильно выраженный признак, множественные элементы). В результате определения прямой корреляционной взаимосвязи выраженности морщин и суммарного балла по ВШФ (индекс фотостарения) и статистического различия в возрастных группах 20–29, 30–39, 40–49, 50–64 и старше 65 лет были выделены 4 возрастные стадии фотостарения.

ОПИСАНИЕ СТАДИЙ АВТОРСКОЙ ВИЗУАЛЬНОЙ ШКАЛЫ 4-Х СТАДИЙ СТАРЕНИЯ УСТАЛОГО МОРФОТИПА ЛИЦА С ПРИЗНАКАМИ ФОТОПОВРЕЖДЕНИЯ КОЖИ

0 стадия — отсутствие признаков фотостарения. Гладкая, сияющая, упругая, без морщин, с равномерной окраской кожа лица. Морщины «гусиные лапки» вокруг глаз заметны только в динамике. Суммарное количество баллов 0–3. Возраст 20–29 лет.

1 стадия — тусклость, дисхромия слабовыраженные, мелкие пигментные пятна, единичные мелкие элементы лентиго и/или мелазмы, телеангиэктазии немногочисленные. Кератомы, морщинистость и дряблость кожи отсутствуют. Поверхностные статические морщины вокруг глаз. Невыраженные морщины и складки лица (1–2 по шкале Мерц). Суммарное количество баллов 4–7. Возраст 30–39 лет.

2 стадия — тусклость, дисхромия выражены слабо или умеренно, множественные мелкие пигментные пятна, 1–2 элемента лентиго и/или мелазмы, телеангиэктазии. Кератомы отсутствуют или один элемент, шероховатость, морщинистость и дряблость кожи выражены слабо. Поверхностные статические периорбитальные морщины «гусиные лапки» и «кисетные» верхней губы, средне-глубокие лентиго и/или мелазмы, телеангиэктазии немногочисленные. Кератомы, морщинистость и дряблость кожи отсутствуют. Поверхностные статические морщины вокруг глаз (1–3 степени). Присутствие более 5 из 10 признаков фотостарения. Суммарный индекс старения 8–15. Возраст 40–49 лет.

3 стадия — тусклость, дисхромия выражены умеренно, множественные, местами сливные пигментные пятна, более двух элементов лентиго и/или мелазмы, множественные телеангиэктазии. Кератомы единичные или множественные, морщинистость и дряблость кожи умеренно выражены вокруг глаз и губ. Средне-глубокие статические морщины и складки лица (2–3 степень). Эластоз слабо или умеренно выраженный. Наличие 7 и более из 10 признаков фотостарения. Суммарное количество баллов 16–23. Возраст 50–64 года.

4 стадия — тусклость, дисхромия выраженные, гиперкератоз, эластоз, множественные мелкие сливные пигментные пятна, множественные и крупные элементы лентиго, очаги мелазмы. Могут встречаться базалеомы. Актинический кератоз, телеангиэктазии, шероховатость, морщинистость и эластоз

кожи. Средне-глубокие и глубокие статические морщины периорбитальной и периоральной областей, выраженные морщины и складки лица (3–4 степени) в статике и динамике. Наличие 8–10 признаков фотостарения. Суммарное количество баллов 24–30. Возраст старше 65 лет.

При постановке диагноза фотостарения и атрофических изменений кожи лица по МКБ-10 нами используется ВШФ с определением стадии. Авторская визуальная шкала позволяет определить степень выраженности старения у женщин, выбрать оптимальную тактику устранения косметических недостатков кожи с помощью инъекционных и аппаратных технологий, пилингов, косметевтики, наружных лечебных средств и нутриентов. Оценка эффективности терапии как врачом, так и пациентом может проводиться на основании шкалы удовлетворенности и динамики изменений состояния кожи с определением суммарного балла старения по визуальной шкале Мерц и индекса фотостарения по ВШФ (**рис. 4**).

На **рис. 5–8** представлены клинические примеры с определением индекса и стадии фотостарения у пациентов разного возраста и в динамике до и после комбинированной антивозрастной коррекции. При этом после проведенной терапии получается возрастное несоответствие стадии. Так, например, по суммарному баллу определяется 2 стадия, а пациентке 50 лет, что по возрасту в классификации соответствует 3 стадии. Таким образом, мы можем говорить об уменьшении внешнего возраста пациентов на 5–10 лет за счет уменьшения выраженности признаков старения на 1–2 балла. Клинические результаты

А) Женщина 39 лет

№	Признак	Баллы	
		39 лет	69 лет
1	Тусклость кожи	1	3
2	Пигментация, мелкие пигментные пятна	2	3
3	Солнечное лентиго	1	3
4	Мелазма	0	0
5	Статические морщины «гусиные лапки»	1	3
6	Кератоз (шероховатость кожи, кератомы)	0	2
7	Телеангиоэктазии	0	2
8	Статические кисетные морщины вокруг губ	0	3
9	Среднеглубокие и глубокие морщины и складки лица в статике и динамике	1	3
10	Эластоз кожи	**0**	**2**
	Суммарный балл (индекс фотостарения, ИФС)	**6**	**24**

Б) Женщина 69 лет

Рис. 4. А) Пациентка 39 лет, усталый морфотип. Фотостарение по Р. Глогау 2 ст. Суммарный балл старения ВШМ 10, ср. балл глубины морщин 1,3. Суммарный балл по ВШФ (индекс фотостарения) 6, средний балл 0,6. I стадия фотостарения по ВШФ.
Б) Пациентка 69 лет, усталый морфотип. Фотостарение по Р. Глогау 4 ст. Суммарный балл старения ВШМ 30, средний балл глубины морщин 3,8. Суммарный балл по ВШФ (индекс фотостарения) 24, средний балл 2,4. IV стадия фотостарения ВШФ

До

№	Признак	Баллы	
		До	После
1	Тусклость кожи	3	1
2	Пигментация, мелкие пигментные пятна	2	1
3	Солнечное лентиго	2	1
4	Мелазма	0	0
5	Статические морщины «гусиные лапки»	2	1
6	Кератоз (шероховатость кожи, кератомы)	2	1
7	Телеангиоэктазии	2	1
8	Статические кисетные морщины вокруг губ	2	0
9	Среднеглубокие и глубокие морщины и складки лица в статике и динамике	3	2
10	Эластоз кожи	**0**	**0**
	Суммарный балл (ИФС)	**16**	**8**
	Степень фотостарения	**3**	**2**

Через 3 месяца

Рис. 5. Определение выраженности признаков и стадии фотостарения по ВШФ у пациентки 63 лет до и после комбинированной терапии: фракционного CO_2 (Candella, 25 ml) и игольчатого RF (Fractora, 500 имп), курса скин-бустеров (Рестилайн Витал, 3 мл) и ботулинотерапии (Диспорт, 80 ЕД)

До

№	Признак	Баллы	
		До	После
1	Тусклость кожи	3	1
2	Пигментация, мелкие пигментные пятна	3	1
3	Солнечное лентиго	3	1
4	Мелазма	0	0
5	Статические морщины «гусиные лапки»	3	1
6	Кератоз (шероховатость кожи, кератомы)	2	0
7	Телеангиоэктазии	2	1
8	Статические кисетные морщины вокруг губ	3	1
9	Среднеглубокие и глубокие морщины и складки лица в статике и динамике	3	2
10	Эластоз кожи	**2**	**1**
	Суммарный балл (ИФС)	**24**	**9**
	Степень фотостарения	**4**	**2**

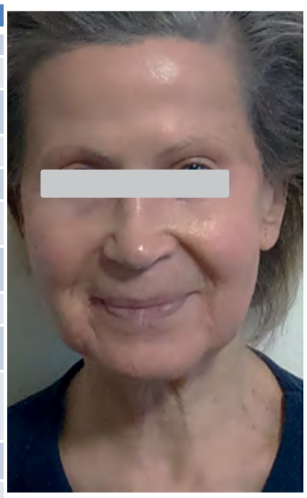

Через 4 месяца

Рис. 6. Определение выраженности признаков и стадии фотостарения по ВШС у пациентки 69 лет морщинистого морфотипа до и после комбинированной терапии: фракционного CO_2 (Fraxis Duo, 50 mJ) и игольчатого RF (Secret, 750 имп), курса филлеров и скинбустеров (Рестилайн, X-HA^3, 3 мл, Рестилайн Витал, 3 мл) и ботулинотерапии (Диспорт, 100 ЕД)

после комбинированной терапии выглядят естественно и сохраняются от 6 мес до 1–1,5 лет.

Наш 20-летний опыт применения современных технологий оздоровления и омоложения кожи на ранних этапах возрастных изменений (1–2 стадии) позволяет констатировать высокий уровень удовлетворенности результатами как врачом, так и пациентом долгие годы. Сохранение полученных естественных результатов в большей степени зависит от правильно подобранной космецевтики для домашнего ухода, ограничения солнечного воздействия на кожу и грамотно выстроенной аргументированной программы поддержания молодости и здоровья кожи высококвалифицированным косметологом.



Рис. 7. Динамика суммарного индекса старения (СИС) по визуальной шкале МЕРЦ (ВШМ, статические морщины и складки лица в баллах) у женщины 44 лет, усталого морфотипа до и после комбинированного лечения: MFU (Альтерапия, 504 имп), CaHA (Радиесс в разведении 1,5 мл на 8 мл), филлеры HA CPM (Белотеро, 3 мл), ботулинотерпии (Ксеомин, 100 ЕД)

Рис. 8. Пациентка 63 лет. Постпроцедурный период

Заключение

Превентивная косметология является одним из новых и актуальных направлений в эстетической медицине. Применение успешных комбинированных инъекционных и аппаратных технологий омоложения не только в лечебных, но и в превентивных целях при первых признаках старения позволит достичь желаемых естественных результатов у молодых пациентов. Использование классификаций и визуальных шкал для постановки диагноза и оценки эффективности терапии дает возможность специалисту прицельно описывать возрастные изменения лица, аргументированно и своевременно проводить косметологическую коррекцию.

Лешунов Е.В.

Эстетическая гинекология: время расставить точки над i

Лешунов Евгений Викторович

Врач пластический хирург, уролог, Научный руководитель Евро-Азиатской Ассоциации Специалистов Эстетической Медицины, Член правления ISRAIT, Член WOSIAM, POY

Эстетическая гинекология — это динамически развивающаяся область, которая расположилась на стыке нескольких специальностей, а именно гинекологии, дерматологии, пластической хирургии, сексологии, урологии, косметологии и эндокринологии. Как субспециализация, она приобрела немало сторонников среди врачей разных специальностей, хотя появилась относительно недавно — в 2001 году в США и лишь в 2010 году в России.

Методы и технологии, которые до недавнего времени были доступны только специалистам, связанным с эстетической медициной, сегодня активно используются в нашей практической деятельности. Так, в эстетической гинекологии в разное время появились методы пластической и реконструктивной медицины, инъекционные методы с применением тканевых биостимуляторов и объемообразующих веществ, аппаратные методики, а также нитевые методы.

Одной из тенденций эстетической гинекологии в России является популяризация междисциплинарного подхода с целью вовлечь все больше специалистов в вопросы улучшения качества сексуальной жизни женщин, в то время как в США этот подход считается неверным и предпринимаются попытки выделения отдельной специализации – врача сексуальной медицины, способного заниматься вопросами сексуальных дисфункций без необходимости привлечения смежных специалистов. Данная тенденция поддерживается Международным и Европейским обществами сексуальной медицины.

Несмотря на разность в организационных вопросах, среди специалистов, занимающихся вопросами эстетической гинекологии, достигнут консенсус о том, что базовыми целями клинической практики в данной специальности должны стать клиническая эффективность в отношении функционального и эстетического результата, а также необходимость достижения и поддержания качества сексуальной жизни.

В отношении методов и техник достижения данных результатов в эстетической гинекологии, как и в целом в эстетической медицине, выставлен вектор на минимизацию хирургического воздействия посредством внедрения минимально инвазивных методик и технологий регенеративной медицины.

Комплекс процедур, направленных на улучшение качества сексуальной жизни женщин посредством применения технологий и методов, ранее доступных только специалистам эстетической медицины, на сегодняшний день приня-

то объединять под термином «эстетическая (в США и Европейских странах — косметическая) гинекология» (ЭГ).

Термин «интимное омоложение» не является отражением какой-то конкретной проблемы, а таковых в области вульвы и влагалища немало, поэтому ответить односложно не получится.

Для каждой проблемы, с которой мы сталкиваемся, есть несколько методов, которые, как правило, отличаются уровнем инвазивности, эффективностью, профилем безопасности, реабилитацией, ну и, что немаловажно, – ценой. С учетом всех этих факторов, а также пожеланий пациента специалист подбирает тот или иной метод.

Например, при такой проблеме, как гипертрофия (увеличение) малых половых губ, есть несколько возможных стратегий: устранить гипертрофию с помощью хирургической коррекции (операция лабиопластика) или с помощью восстановления объема больших половых губ (введение филлеров или липофилинг), а может, и их комбинацией.

Такой подход позволяет врачу использовать принцип персонализированного подхода и решать проблему конкретного пациента с учетом его индивидуальных особенностей.

Данное направление включает в себя спектр хирургических (таких как лабиопластика, липофилинг вульвы, гименопластика и вагинопластика) и нехирургических процедур (лазерное омоложение, введение объемообразующих препаратов, косметологические процедуры и применение нитей), направленных на улучшение эстетического вида и/или сексуальной функции.

В последние годы ЭГ приобрела особую популярность в странах постсоветского пространства, где до недавнего времени «секса не было», а сегодня в каждой клинике и на каждом конгрессе можно услышать откровенный разговор об интимных вопросах.

В нашем статистическом исследовании, проведенном среди врачей, обученных в УЦ «Школа профессора Юцковской» на курсе ТУ «Школа эстетической гинекологии» с 2010 по 2019 год, мы отметили увеличение количества ежегодно выполняемых процедур на 30% за последние 5 лет, что свидетельствует о повышении социального запроса среди населения. Возможно, данная ситуация связанна с повышением уровня информированности населения, однако нельзя исключать и того, что спрос может быть продиктован вновь появившимся предложением с довольно агрессивным маркетингом.

Ретроспективно оценивая клинический опыт, накопленный нами за последние 8 лет активной клинической практики, можно с уверенностью сказать, что большинство процедур, выполненных нами до 2013 года, носили скорее эстетический характер и были направлены на исправление врожденных и приобретенных деформаций вульвы, в то время как последние 5 лет активно развивается урогинекологическое направление, которое в корне изменило вектор позиционирования методов ЭГ в нашей стране.

Так, на сегодняшний день, опираясь на мнение, высказанное организационным комитетом IUGA (Международная урогинекологическая ассоциация), ЭГ в большей мере должна базироваться на урогинекологической практике, ввиду

того что в контексте ежедневной рутины специалиста-урогинеколога или эстетического гинеколога (модно – beauty-гинеколога) можно отметить, что это те же пациенты, примерно с теми же проблемами, однако требующими, помимо функциональных результатов (улучшение удержания мочи, снижение болезненности и сухости и т.д.), улучшения качества сексуальной жизни и эстетической коррекции вульвы.

Рост популярности ЭГ привлек внимание научного и академического сообщества во всем мире. В 2007 году, еще на этапе становления данного направления, Американский колледж акушерства и гинекологии (ACOG), организация, регламентирующая политику в отношении материнства и детства по ту сторону Атлантического океана, опубликовала критический комментарий относительно методов ЭГ, которые, по мнению данного регулятора, не являются безопасными и эффективными, а также несут риски, связанные с развитием инфекций, диспареунии и рубцевания. С аналогичными комментариями выступили комитеты по этике Королевского колледжа акушерства и гинекологии (RCOG), Королевского австралийского и новозеландского колледжа акушеров и гинекологов (RANZOG) и Общества акушеров и гинекологов Канады, призвав отказаться от деструктивного маркетинга методов и технологий, ассоциируемых с ЭГ.

Возможно, данное мнение связано с проведенным в том же году исследованием среди резидентов-гинекологов, в котором ACOG установил, что более 55% резидентов рассматривают ЭГ как возможное направление клинической практики. Тем не менее во всем академическом сообществе только Американское общество косметических хирургов (ASCS) официально признает ЭГ отдельным направлением клинической практики.

Стоит отметить, что в нашей стране ЭГ претерпевает не меньшие изменения. Еще в 2011 году корифеи гинекологического сообщества призывали не поддаваться «новомодным западным трендам» и не обучаться им у специалистов эстетической медицины, в то время как сегодня они организуют сообщества и ассоциации, готовые объединить под знаменами ЭГ всех интересующихся. Метаморфозы, продиктованные растущим социальным запросом, с одной стороны, и предложением рынка эстетической медицины — с другой, сделали возможным развитие ЭГ как самостоятельной субспециализации в нашей стране. Тем не менее, наряду с урогинекологией, ЭГ пока не входит в списки специальностей, доступных для освоения по программе ПП.

Стоит также обратить внимание на новости последних дней, которые взбудоражили сообщество специалистов, занятых ЭГ. Так, 30 июля 2018 года FDA (американский аналог Росздравнадзора) опубликовало предупреждение для специалистов и компаний, вовлеченных в производство, продажу и конечное использование аппаратов для «вагинального омоложения», призвав 7 компаний, среди которых Alma Lasers, BTL Industries, Cynosure (дистрибутирует MonaLisaTouch), InMode, Sciton, Thermi и Venus Concept, представить в течение 30 дней отчет о клинических исследованиях эффективности и безопасности данных технологий, в противном случае технологии будут недоступны для использования на территории США. Новость действительно шокирующая, но почему сейчас? Почему именно эти технологии?

Анализируя публикации, доступные в системе Pubmed, мы не сможем найти материалов, описывающих осложнения после применения вышеупомянутых технологий, за исключением двух статей об осложнениях, полученных при применении CO_2-лазера, однако опубликованных в нерецензируемых журналах с низким импакт-фактором. Наоборот, в последние 4 года мы наблюдаем стремительный рост количества публикаций, которые показывают эффективность применения лазерных и радиоволновых технологий при таких состояниях, как мочеполовой синдром менопаузы, недержание мочи и даже склероатрофический лишай вульвы. Возможно, компании из «большой фармы», вовлеченные в рынок МГТ, могут быть не слишком довольны складывающимися обстоятельствами, время покажет.

На сегодняшний день перед нами, специалистами, стоящими у истоков новой субспециализации, призванной улучшить качество жизни женщин, поставлено множество задач и обязательств, которые мы можем и должны решать сообща.

Деструктивный маркетинг, «черный PR», манипуляции профессиональным сообществом с помощью административного ресурса — это то, что эстетическая гинекология в нашей стране проходит вместе со всей эстетической медициной, однако ее будущее в наших руках.

Назимова Е.М.

Интегративный подход к решению эстетических задач в интимной сфере женщины

В человеке всё должно быть прекрасно:
и лицо, и одежда, и душа, и мысли...
А. П. Чехов

Назимова Евгения Михайловна

Главный врач и сооснователь «Клиники доктора Назимовой», врач гинеколог-эндокринолог высшей квалификационной категории, врач УЗД, маммолог, член Ассоциации Специалистов Эстетической Гинекологии, член Российской ассоциации гинекологов-эндокринологов. Член Российской Ассоциации Междисциплинарной Антивозрастной Медицины (RUSIAM).

Современный успешный человек должен быть красив и ухожен. А значит, нужно не только следить за здоровьем, но и поддерживать красоту и молодость лица и тела. Эстетическая медицина, пожалуй, одно из наиболее стремительно развивающихся на сегодняшний день направлений. С каждым днем арсенал врачей эстетической медицины пополняется новыми препаратами, методиками и аппаратами. Все производители обещают чудеса, которые должны произойти с нами при соприкосновении с новейшими достижениями эстетической медицины.

И действительно: на современном рынке немало хорошо работающих технологий, дающих во многих случаях реальный результат. Во многих, но не во всех.

Почему же так происходит? Отчего одной пациентке косметологическая процедура приносит молодость и красоту, а второй — только массу осложнений и длительный реабилитационный период?

Все дело в том, что мы пытаемся работать по унифицированным схемам. И это замечательно, с одной стороны, т.к. уберегает наших пациентов от откровенных ошибок. Однако все мы разные и поэтому по-разному реагируем на абсолютно идентичные воздействия.

От чего же зависит достигнутый эффект?

В первую очередь, от текущего состояния организма. Не зря о коже говорят как о зеркале того, какие процессы происходят внутри нас. Подавляющее число омолаживающих процедур работают по принципу «контролируемой травмы», когда с помощью иглы, лазерного, химического или термического воздействия происходит травматизация кожи и/или слизистых оболочек с разрушением клеток и межклеточного матрикса. В ответ на такое воздействие организм запускает механизм восстановления тканей, синтезируя новые волокна и клетки. Но для того чтобы это произошло, организм должен иметь возможности и ресурсы для репарации.

А если к нам «за красотой» обратился человек с множественными дефицитами, в том числе аминокислот, витаминов, микроэлементов, необходимых для такого синтеза? Вряд ли у подобного пациента мы получим улучшение ситуации. А вот вероятность осложнений значительно увеличится.

После 40 лет значительная часть женщин начинает испытывать дефицит половых стероидов. Сначала, как правило, прогестерона, потом эстрогенов, а в некоторых случаях — и андрогенов. Половые стероиды играют важную роль в поддержании структуры, качества и тонуса соединительной ткани: кожи, подкожной клетчатки, фасций и мышц. Они оказывают значимое влияние на структуру коллагеновых и эластиновых волокон, барьерную функцию эпидермиса. Хорошо известно, что, кроме этого, недостаток эстрогенов существенно ухудшает васкуляризацию тканей, а значит, и оксигенацию их, и поступление питательных веществ, необходимых для репарации тканей.

Особенно остро начинающееся снижение уровня эстрогенов проявляется у курящих женщин из-за изменения насыщения тканей эстрогенами при курении.

И именно такие пациентки наиболее часто обращаются к специалистам эстетической медицины с жалобами на возрастные изменения кожи, ослабление тонуса мышц и вызванный этим птоз тканей лица и тела.

Второй очень важный фактор, влияющий на результативность процедур, — генетические особенности пациента.

На сегодняшний день хорошо изучено влияние ряда однонуклеотидных полиморфизмов генов, отвечающих за синтез коллагеновых и эластиновых волокон (COL1A1, ELN), барьерную функцию кожи (FLG, AQP3), активность антиоксидантной системы (SOD1, SOD2, GPX1, CAT, NQO1, BCMO1), а также риски возникновения различных патологических изменений кожи, в том числе в результате ятрогенного влияния: гиперпигментация (TYR, IRF4, MC1R), формирование рубцовой ткани (MMP1, MMP3, TIMP1), воспалительные изменения (TNFa, IL6, IL4, IL13, IL6R).

Зная и понимая индивидуальные генетические особенности пациента, можно заранее сформировать оптимальный план действий без риска получить нежелательные реакции и осложнения.

Кроме того, изучение генетических полиморфизмов способно максимально индивидуализировать коррекцию общего состояния организма, оптимизировать питание и образ жизни пациента, составить индивидуальный план регулярных диагностических и лечебных мероприятий, направленных на поддержание оптимального состояния здоровья и сохранение компенсаторного потенциала организма для долгой, качественной и красивой жизни.

Говоря о необходимости поддержания оптимального гормонального гомеостаза наших пациентов, нередко приходится сталкиваться с многообразными страхами, связанными с использованием гормональных препаратов. Нередко сами врачи боятся использовать гормональную терапию, транслируя свою позицию пациенту.

Изучение персональных полиморфизмов генов, отвечающих за синтез половых стероидов (CYP19A1, CYP17A1), рецепторную чувствительность тканей к гормональной стимуляции (AR, ESR1, PGR), риски тромбофилии, гипергомоцистеинемии (MTHFR, MTR, MTRR), а также метаболизма эстрогенов (GST, COMT и≈др.) позволяют избежать вероятностного подхода в составлении программы коррекции перименопаузального и менопаузального периода и минимизировать риски гормональной терапии.

Поэтому для достижения лучших результатов в развитии эстетической медицины абсолютно необходимо объединение усилий единомышленников: косметологов, гинекологов, эндокринологов, а также высокомотивированных пациентов, понимающих, что их красота зависит не только от умелых рук врача и высоких технологий, но требует и от них усилий по поддержанию здоровья в целом, коррекции образа жизни и питания.

Прощаев К.И.

Нормализация микробиоты — путь к улучшению состояния психоэмоциональной сферы

Прощаев Кирилл Иванович
Д.м.н., профессор, директор Научно-исследовательского медицинского центра «Геронтология», Москва

Коршун Елена Игоревна
К.м.н., доцент кафедры терапии, гериатрии и антивозрастной медицины Академии постдипломного образования Федерального медико-биологического агентства России, Москва

В настоящее время в клиниках превентивной медицины активно ведется поиск инновационных методов профилактики. Такие методы включают в себя средства, обладающие многопрофильным действием на уровне клетки, являющиеся биорегуляторами и тем самым способные повышать качество жизни. Актуальным представляется изучение этих методов и средств с точки зрения доказательной медицины.

Согласно современным научным данным, при определении массы тела человека 43% составляют непосредственно клетки человека, а 57% — клетки микроорганизмов, которые располагаются на поверхности кожи, во рту и носоглотке, в желудочно-кишечном тракте. В связи с этим появился новый объект внимания исследователей — это параллельный геном с мощным регуляторным аппаратом.

Определенные обстоятельства современной жизни, такие как психоэмоциональные перегрузки, стрессовое перенапряжение, синдром хронического информационного истощения, загрязнение окружающего воздуха, некачественная вода и пища и многие другие, приводят к формированию когнитивного диссонанса, соответствующим патогенетическим процессам, нарастанию уровня тревожности и депрессии, ухудшению общего субъективного самочувствия, снижению иммунного ответа и развитию антиоксидантного дисбаланса. Повышается предрасположенность к инфекционным заболеваниям, реактивация латентной инфекции, что приводит к хронизации заболеваний и снижению качества жизни. Синдром повышенной проницаемости кишечной стенки является одним из факторов снижения резервных сил организма.

В настоящее время установлена четкая взаимосвязь между центральной нервной системой и кишечной микробиотой, появилось понятие «ось “головной мозг — кишечник”». Головной мозг может влиять на кишечную микробиоту. Например, на нормальную кишечную микробиоту может воздействовать стресс. Стресс может вызвать в кишечном тракте определенные изменения: меняется характер эпителиальной функции, снижается продукция муцина, изменяется функция энтероэндокринных клеток, могут наблюдаться разнонаправленные изменения перистальтики, снижение иммунного ответа и другие изменения.

Кишечная микробиота, в свою очередь, может воздействовать на головной мозг и поведение человека. Микроорганизмы, населяющие кишечник, могут способствовать активизации нейронных афферентных цепей в головном мозге, могут активировать мукозальные иммунные ответы и продуцировать метаболиты, которые непосредственно влияют на центральную нервную систему.

В настоящее время одним из методов профилактики нарушений резервных сил организма и связанных с этим последствий является коррекция взаимосвязи центральной нервной системы и кишечной микробиоты.

В качестве инновационных разработок для решения этих проблем выступают метабиотики. Типичным представителем метабиотиков является биорегулирующий препарат Дайго (Daigo®), производитель B&S Corporation Ltd. (Токио, Япония). Биорегулятор Дайго не является лекарственным средством и не является БАДом. Он содержит смесь пептидов-биорегуляторов, экстрагированных из бактериальных клеток 16 штаммов физиологических лактобактерий (таких видов, как *Lb. acidphilus*, *Lb. brevis*, *Lb. casei*, *Lb. curvatus*, *Lb. fermentum*, *Lb. plantarum*, *Lb. rhamnosus*, *Lb. salivarius*), которые колонизируют кишечник здорового человека. Препарат производится посредством ферментного экстракта 16 бактерий.

Принцип воздействия исследуемого препарата на организм человека: в кишечник поступают определенные ферменты, которые способствуют улучшению микрофлоры кишечника за счет стимуляции размножения полезных и нужных для организма человека бактерий, поступают вещества тех бактерий, которые способствуют иммунорегуляции за счет стимуляции процессов, протекающих в пейеровых бляшках, и происходит воздействие на ворсинки кишечника, на нуклеиновые кислоты и бактериальные тела продуктов, которые находятся в кишечнике. При этом улучшается состояние микробиоты кишечника, уменьшается проницаемость кишечной стенки. Все это в конечном итоге приводит к коррекции взаимоотношений оси «микробиота кишечника — головной мозг». Восстановленная микрофлора подавляет патогенные (вредные) бактерии и микроорганизмы, выводит яды и токсины.

Метабиотики, в частности исследуемый препарат Дайго (Daigo®), влияют на течение целого ряда заболеваний, способствуют профилактике и патогенетической коррекции этих заболеваний (иммунная система, нейроиммунная и эндокринная системы), способствуют нормализации кишечной проницаемости и купированию синдрома повышенной кишечной проницаемости и влияют на микробиоту, которая по оси «кишечник — головной мозг» способствует профилактике депрессии, тревожности, повышенной утомляемости и других состояний, ухудшающих качество жизни.

Таким образом, актуальным представляется изучение свойств биорегулирующего препарата Дайго (Daigo®) как иммуномодулятора, нейропротектора, антиоксиданта и биологически активного компонента, улучшающего психологическое здоровье и качество жизни.

Нами были исследованы пациенты в молодом и среднем возрасте 32–56 лет. Выбор пациентов молодого и среднего возраста обусловлен возможностью со-

ставления ранних профилактических программ с помощью применения биорегулирующего препарата Дайго (Daigo®) как иммуномодулятора, нейропротектора, антиоксиданта и биологически активного компонента, улучшающего психологическое здоровье и качество жизни. Выборка составила 30 человек, из них 15 мужчин и 15 женщин.

При оценке субъективных ощущений по шкале ВАШ (Визуальная аналоговая шкала), нами было выявлено, что после применения биорегулирующего препарата Дайго (Daigo®) достоверно повышается самооценка физической активности и энергичности на 9 и 14,3 балла соответственно (**табл. 1**).

Таблица 1. Средний балл субъективных ощущений (M ± m, баллы)

Показатели	Исследуемые пациенты (n = 30)	
	До применения препарата	Через 3 мес применения препарата
Самооценка физической активности	66,1 ± 0,6	75,3 ± 0,9*
Самооценка энергичности	72,1 ± 0,8	86, 4± 1,0*
Самооценка общего самочувствия и благополучия	72,3 ± 0,8	89,1 ± 1,0*

*p < 0,05 между показателями до применения препарата и через 3 мес после применения препарата.

Самооценка общего самочувствия и благополучия достоверно повысилась на 16,8 балла после применения биорегулирующего препарата Дайго (Daigo®).

Таким образом, можно сделать вывод, что биорегулирующий препарат Дайго (Daigo®) повышает физическую активность и энергичность, что, соответственно, улучшает общую оценку самочувствия.

Применение биорегулирующего препарата Дайго (Daigo®) улучшает состояние кишечной проницаемости, что по механизму отрицательной обратной связи запускает механизмы положительной обратной нейропластичности и приводит к улучшению общего психологического благополучия.

При применении шкалы ситуативной тревожности теста Спилбергера — Ханина нами было выявлено, что до начала применения препарата имел место достоверно более высокий уровень тревожности, что составило 35,4 + 1,1 балла (средний уровень тревожности) за счет ситуативного компонента по сравнению с показателями после применения биорегулирующего препарата Дайго (Daigo®), что составило 22,1 + 0,9 балла (низкий уровень тревожности), p < 0,05 между показателями до применения препарата и через 3 мес после применения препарата.

Тревожность имела достоверную сильную положительную корреляцию с такими ощущениями, как «я нервничаю» (r = +0,93, p < 0,05); «я встревожен» (r = +0,88, p < 0,05); «я озабочен» (r = +0,87, p < 0,05); «я нахожусь в напряжении» (r = +0,85, p < 0,05). Однако после применения биорегулирующего препарата Дайго (Daigo®) тревожность не имела положительных корреляционных связей ни с одним из исследуемых ощущений. Эти данные свидетельствуют о том, что

применение биорегулирующего препарата Дайго (Daigo®) улучшает состояние кишечной проницаемости, что по механизму отрицательной обратной связи запускает механизмы положительной обратной нейропластичности и приводит к снижению степени выраженности тревожного синдрома, который может приводить к депрессивным расстройствам.

При оценке качества сна по шкале Sleep Quality Scale (SQS) нами было определено, что до применения препарата у большинства исследуемых отмечалась инсомния в виде таких проявлений, как поверхностный сон с ночными пробуждениями (r = +0,88, p < 0,05); чувство невыспания (r = +0,85, p < 0,05); чувство усталости при пробуждении после ночного сна (r = +0,84, p < 0,05), дневная сонливость (r = +0,82, p < 0,05).

Средний балл качества сна до применения препарата составил 12,1 ± 0,2 балла, что свидетельствует о нарушениях процессов сна.

После применения биорегулирующего препарата Дайго (Daigo®) качество сна достоверно улучшилось в 2,4 раза и составило 5,1 ± 0,01 балла за счет снижения степени таких параметров, как чувство невысыпания (r = +0,32, p < 0,05); чувство усталости при пробуждении после ночного сна (r = +0,18, p < 0,05), дневная сонливость (r = +0,10, p < 0,05).

Таким образом, применение биорегулирующего препарата Дайго (Daigo®) улучшает состояние кишечной проницаемости, что по механизму отрицательной обратной связи запускает механизмы положительной обратной нейропластичности и приводит к повышению качество сна, снижая чувство невысыпания, усталости при пробуждении после ночного сна, дневной сонливости.

Оценка параметров качества жизни до и после применения биорегулирующего препарата Дайго (Daigo®) представлена в **табл. 2**.

Таблица 2. Оценка качества жизни (M ± m, баллы)

Шкалы	Исследуемые пациенты (n = 30)	
	До применения препарата	Через 3 мес после применения препарата
1. Physical Functioning — PF	58,5 ± 1,2	73,7 ± 5,1*
2. Role-Physical Functioning — RP	64,3 ± 1,3	78,1 ± 1,3*
3. Bodily pain — BP	80,0 ± 1,3	89,7 ± 1,3
4. General Health — GH	49,5 ± 1,1	74,4 ± 1,4*
5. Vitality — VT	58,3 ± 1,1	79,5 ± 1,5*
6. Social Functioning — SF	49,3 ± 1,1	69,7 ± 1,4*
7. Role-Emotional — RE	47,1 ± 1,1	78,4 ± 1,5*
8. Mental Health — MH	55,1 ± 1,1	79,3 ± 1,5*
Физический компонент здоровья	63,1 ± 1,1	79,0 ± 1,5*
Психологический компонент здоровья	52,5 ± 1,1	76,7 ± 1,5*
ВАШ — визуальная аналоговая шкала, мм	52,3 ± 1,1	75,6 ± 1,5*

*p < 0,05 между показателями до применения препарата и через 3 мес после применения препарата.

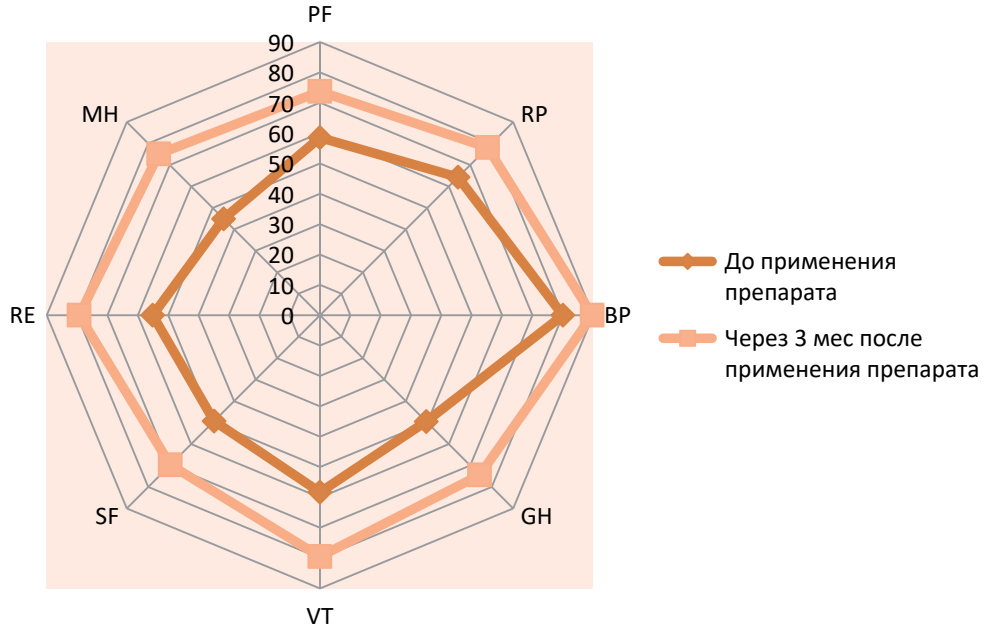

Рисунок. Динамика качества жизни (*M* ± *m*, баллы)

Отмечалось достоверное улучшение качества жизни по всем изучаемым параметрам, кроме характеристик боли, после применения биорегулирующего препарата Дайго (Daigo®), однако обращает на себя внимание значительное достоверное улучшение параметров общего здоровья (General Health — GH) в 1,5 раза по сравнению с результатами до применения препарата, улучшение статуса ментального здоровья (Mental Health — MH), эмоционального и социального функционирования (Social Functioning — SF и Role-Emotional — RE) в 1,4 раза по сравнению с результатами до применения препарата (см. **рисунок**).

Динамика качества жизни по ВАШ также улучшилась в 1,4 раза после применения биорегулирующего препарата Дайго (Daigo®).

Следовательно, после применения биорегулирующего препарата Дайго (Daigo®) улучшается качество жизни по физическому и психологическому компонентам, в максимальной степени по психологическому компоненту.

Применение биорегулирующего препарата Дайго (Daigo®) запускает механизмы положительной обратной нейропластичности, что приводит к улучшению общего психологического благополучия, повышает качество питания и мышечную силу, снижает степень выраженности тревожного синдрома, улучшает состояние сна. Все это в совокупности повышает качество жизни, преимущественно за счет психологического компонента. Таким образом, целесообразно применение метабиотиков в качестве важного компонента мультимодальных профилактических и реабилитационных программ.

Литература

1. **Ильницкий А.Н., Прощаев К.И.** Продолжение будет: Книга о возрасте. Минск: Дискурс, 2019. 224 с.
2. **Ильницкий А.Н., Прощаев К.И., Трофимова С.В., Бирюкова И.В.** Превентивная гериатрия, или антивозрастная медицина. Успехи геронтологии 2015; 28(3): 589–592.
3. Метабиотики в профилактике возрастной патологии: методические рекомендации для врачей лечебных специальностей / Федеральное государственное бюджетное образовательное учреждение дополнительного профессионального образования «Институт повышения квалификации Федерального медико-биологического агентства». М.: Триумф, 2019. 31 с.
4. **Caporaso J.G., Lauber C.L., Costello E.K., et al.** Moving pictures of the human microbiome. Genom Biol 2011; 12: 50–59.
5. **Claesson M.J., Cusack S., O'Sullivan O., et al.** Composition, variability, and temporal stability of the intestinal microbiota of the elderly. Proc Natl Acad Sci USA 2011; 108: 4586–4591.
6. **Spor A., Koren O., Ley R.** Unravelling the effects of the environment and host genotype on the gut microbiome. Nat Rev Microbiol 2011; 9: 279–290.
7. **Tan B.L., Norhaizan M.E., Liew W.P., Sulaiman Rahman H.** Antioxidant and Oxidative Stress: A Mutual Interplay in Age-Related Diseases. Front Pharmacol 2018; 16(9):11–62.

Савастру Ю.В.

Малоинвазивные методы коррекции асимметрии лица при парезе лицевого нерва

Савастру Юлия Вениаминовна

Основатель клиники эстетической медицины и косметологии Skin Architect, врач дерматовенеролог, косметолог, сертифицированный тренер APTOS, сертифицированный тренер AESTEFIL, спикер образовательного проекта MedicalEsthetic

В природе не существует ни абсолютно симметричных, ни абсолютно асимметричных объектов. Асимметрия лица и тела в той или иной степени присуща каждому из нас. Небольшая неровность бровей, век, углов рта, различные размеры и положение крыльев носа, ушей, выпуклости щек достаточно частое явление. Если же асимметрия выражена в значительной степени, необходимо выполнять хирургическую коррекцию, так как использование консервативных методов не обеспечивает достижения удовлетворительного результата ни в функциональном, ни в эстетическом плане.

Клинический случай 1

Пациентка: А., 33 года. Обратилась по поводу уменьшения посттравматической асимметрии лица (**фото 1А**).

Анамнез: в 2018 году после ДТП были получены многочисленные травмы головы, в результате чего был поврежден лицевой нерв.

Status morbi: после проведенной операции по восстановлению лицевого скелета (структуры нижней челюсти) улучшение состояния наблюдалось, но мимическая активность поврежденной стороны осталась без изменений.

Фото 1. Пациентка А., 33 года: до (А) и после (Б) лечения

Status vitae: без особенностей, не учитывая поражения тройничного, подъязычного и возвратного нервов.

Диагноз: паралич мимических мышц слева, сочетанное повреждение тройничного, подъязычного и возвратного нервов.

ЛЕЧЕНИЕ

1-й этап: ботулинотерапия на здоровой стороне, за 2 недели до выполнения нитевого лифтинга. Общее количество — 50 ЕД онаботулотоксина. Цель: снизить гипертонус мышц на здоровой стороне, тем самым инициировав компенсаторное включение мышц на поврежденной стороне. Через 2 нед наблюдалась положительная динамика на поврежденной стороне.

2-й этап: нитевой лифтинг на поврежденной стороне. Имплантация нити-пружины из рассасывающегося материала подкожно — с целью поднять уголок рта.

В результате проведенных этапов лечения удалось добиться гармонизации лица и счастливой улыбки пациентКИ (**фото 1Б**). Мы продолжаем работать с пациентом, планируем имплантировать нити из нерассасывающегося материала для более продолжительного эффекта.

Клинический случай 2

Пациентка: Д., 20 лет. Обратилась по поводу уменьшения посттравматической асимметрии лица (**фото 2А**).

Анамнез: в возрасте 3 мес пациентке была проведена операция по удалению ангиомы заушной области слева, в результате которой был поврежден лицевой нерв.

Status morbi: несмотря на ранее пройденные этапы лечения, а именно лечение у невропатолога и физиотерапевтические процедуры, улучшения состояния не наблюдалось.

Status vitae: без особенностей, не учитывая означенного поражения лицевого нерва.

Диагноз: послеоперационный парез левого лицевого нерва.

Фото 2. Пациентка Д., 20 лет: до (А) и после (Б) лечения

ЛЕЧЕНИЕ

1-й этап: ботулинотерапия на здоровой стороне за 2 нед до выполнения нитевого лифтинга. Общее количество — 50 ЕД онаботулотоксина.

2-й этап: многоуровневый нитевой лифтинг с использованием нитей с системой фиксации с целью перемещения ПЖК и фиксации связок.

3-й этап: нитевой лифтинг и контурная пластика в средней трети лица препаратами на основе гиалуроновой кислоты в количестве 2 мл.

В результате проведенного лечения пациентка осталась довольна (**фото 2Б**). Она отмечает улучшение функциональных показателей глаза, который до вышеуказанных процедур оставался в открытом состоянии, а после стал закрываться, и визуальное улучшение лица за счет более симметричного вида при сравнении здоровой и пораженной сторон.

Выводы

У пациентов со стойкими асимметриями лица вследствие некурабельных односторонних поражений лицевого нерва целесообразно проводить комплексную терапию с помощью нитевого лифтинга, ботулотоксинов и филлеров ГК с целью улучшения внешнего вида и повышения уровня качества жизни.

Семенцов А.

Продавать или лечить? На приеме косметолога — мужчина

Семенцов Алексей

К.э.н, ведущий бизнес-тренер и консультант Школы эффективного бизнеса, Екатеринбург

Гендерно обусловленные мотивы и опасения пациентов-мужчин

Доля мужчин среди общего числа пациентов, обращающихся к врачам сферы эстетической косметологии, до сих пор незначительна, однако число их неуклонно растет. Работа с мужчинами имеет свою специфику, которую должен учитывать врач-косметолог, рассчитывающий снискать благосклонность этих пациентов. И речь здесь идет не только о физиологических особенностях и протоколах лечения.

Прежде всего, врач должен иметь представление о том, что у пациентов-мужчин существуют отличные от женщин мотивы и опасения относительно косметологического вмешательства. Начнем с мотивов.

ОСОБЕННОСТИ МОТИВАЦИИ

Какие мотивы приводят мужчин в эстетическую косметологию? Приоритет здесь, конечно, определить несложно. Ведущим мотивом у мужчин, как у женщин, является следование моде на молодость и красоту. Мужчины стали больше внимания уделять уходу за своим телом и лицом. Часть из них это внимание раньше или позже приводит в кабинет косметолога.

И тут, имея с женщинами общий базовый мотив, мужчины проявляют специфическую мотивацию. Для мужчин чаще, чем для женщин, косметологические услуги являются предметом статусного потребления. Причем, в отличие от женщин, статусное потребление косметологических услуг начинается с гораздо более высокого уровня дохода. Вначале мужчины демонстрируют свой доход с помощью более привычных «мужских» атрибутов: автомобиля, одежды и аксессуаров, стоматологии, фитнеса и т.д. И лишь затем добираются до эстетической медицины.

Второй — дополнительный — мужской мотив связан с опасением потерять работу и, как следствие, доход с наступлением старости. Переступая определенный возрастной рубеж, мужчины ощущают, как молодежь «дышит им в затылок», начинают бояться, что начальство решит, будто «старикам тут не место». Особенно это характерно для руководящих работников крупных компаний, где ротация кадров велика, а ее критерии порой довольно туманны.

Третий — особенный — мотив скорее напоминает оправдание перед самим собой для мужчины, который обращается к косметологу. Можно назвать этот мотив запросом на лечебный эффект. Мужчины часто интересуются полезностью косметологических услуг с точки зрения здоровья в обывательском смысле этого слова: отсутствие болезней, физическая сила, выносливость и т.п. Порой мужчинам хочется представить себе обращение к косметологу в качестве необходимого врачебного вмешательства, как минимум профилактического. Например, мужчины с бóльшим энтузиазмом относятся к тому факту, что ботулотоксин способствует мышечному расслаблению и снятию головных болей. В случае наличия такого или подобного эффекта эффект эстетический становится как бы побочным, достигаемым непреднамеренно.

СПЕЦИФИЧЕСКИЕ ОПАСЕНИЯ

Теперь обратимся к специфическим опасениям относительно косметологии. Не является секретом страх мужчин перед болью и побочными эффектами медицинского вмешательства. В полной мере это проявляется и в эстетической медицине. Пациент-мужчина как никто будет расспрашивать о побочных эффектах, рисках, влиянии процедур на общее физическое состояние организма. И именно мужчины в большинстве своем весьма нетерпимы к боли, с которой связан ряд косметологических процедур. Особенностью переживания боли является также дополнительно опасение, что боль является сигналом того, что что-то идет не так.

Вторым характерным специфическим опасением является страх раскрытия. Некоторые мужчины считают постыдным быть пациентом врача-косметолога, и абсолютное большинство полагают важным скрыть этот факт от своего окружения. Иногда доходит до того, что мужчина стремится сохранить инкогнито и перед врачом: регистрируется на прием под вымышленным именем, старается прийти тайком, даже меняет клинику из страха быть узнанным.

Третий мужской страх — это боязнь феминизации. Мужчины, прибегая к услугам врача-косметолога, испытывают страх, порой безотчетный, начать походить на женщину. Этот страх имеет два вектора. Разумеется, ни один мужчина традиционной сексуальной ориентации не хочет внешне напоминать женщину. Случается, мужчины имеют опасение, что в результате косметологических процедур в их внешности появятся женские черты. Второй вектор этого опасения — страх мужчины походить на женщину в поведенческом плане. Обращение к косметологу частью мужчин воспринимается как исключительно женское поведение. Этот страх может быть связан как с внутренним нежеланием вести себя «по-женски», так и с боязнью общественного порицания и осмеяния, о чем мы уже писали выше.

Вот так мы с вами увидели эстетическую медицину через призму мотивов и опасений мужчин. И тех и других получилось по три. Интересно, что в конкретном пациенте-мужчине разные страхи и ожидания порой сочетаются друг с другом, составляя причудливый коктейль, с которым и приходится иметь дело врачу.

Задача врача-косметолога — знать и учитывать в своей работе с мужчинами их мотивы и опасения, включая картину мира реального и, следовательно, уникального пациента. Понимание и учет этих мужских особенностей позволяет

выстроить с пациентом эффективную коммуникацию и реализовать лечебный план. Как строить работу с пациентом-мужчиной, исходя из их особенностей восприятия косметологии, мы расскажем ниже.

Терапевтический альянс с пациентом-мужчиной

Врач-косметолог может по праву гордиться наличием у себя мужской клиентуры. И хотя процент ухаживающих за собой мужчин растет, мужчинам, как было указано выше, все еще присущи страхи и стереотипы в отношении эстетической медицины. Поэтому счастливый пациент-мужчина — это все еще нелегкий труд врача эстетической медицины безотносительно сложности самих процедур и лечебного плана. Мы уже подчеркнули необходимость учитывать не только гендерные особенности мужчин, но и их специфические мотивации и страхи. Сейчас речь пойдет об особенностях построения терапевтического альянса с пациентом-мужчиной. Напомним, что терапевтический альянс основывается на признании пациентом силы врача, его способности оказать помощь в решении проблем пациента, а также на ощущении пациентом возможности достичь эстетического результата.

ДЕЛАТЬ МУЖЧИНУ МУЖЧИНОЙ БЛАГОДАРЯ КОСМЕТОЛОГИЧЕСКОЙ КОРРЕКЦИИ

С самого начала работы с пациентом-мужчиной необходимо прикладывать усилия для преодоления страха феминизации. Врач эстетической медицины должен акцентировать внимание на подчеркивании мужских черт лица, не только фактически придавая им бóльшую значимость, но и подкрепляя это соответствующими объяснениями. Врачу следует проговаривать, как и в каких чертах он видит мужскую привлекательность, какие исходные данные есть упациента, каков будет путь эстетической коррекции. Пациент-мужчина должен получить уверенность в одинаковом с врачом понимании мужской красоты и своей способности ее достичь в ходе процедур. Часто мужская красота может быть связана в объяснении врачом ожидаемого эстетического эффекта с повышением значимости и укреплением статуса мужчины в обществе и коллективе.

УПОР НА ПРЕЗЕНТАЦИЮ СОВРЕМЕННЫХ МЕТОДИК И ПРЕПАРАТОВ

Еще одним вкладом врача в создание и укрепление терапевтического альянса с пациентом-мужчиной может быть упор на использование самых современных, инновационных лечебных методик и препаратов. Мужчины обычно благосклонно относятся к научно-техническому прогрессу, сфера медицинских услуг не является исключением. Сама косметологическая услуга может приобрести в глазах мужчины дополнительную ценность, если он будет знать, что она находится на передовом крае науки. Нельзя, правда, забывать при этом, что инновации должны иметь наглядные клинические примеры, ведь пациент-мужчина не хочет чувствовать себя в роли испытателя и предъявляет спрос лишь на зарекомендовавшие себя методы и подходы. Желательно, чтобы клинические примеры были взяты не из журналов, а из профессиональной практики самого специалиста.

УКРЕПЛЕНИЕ ЛИЧНОГО И ПРОФЕССИОНАЛЬНОГО СТАТУСА

Многие мужчины уже на первичную консультацию приходят информационно подготовленными, изучив не только возможные варианты решения их проблем, но и биографию доктора. Задача врача состоит в демонстрации своего статуса и достижений в эстетическом сообществе, без того чтобы устраивать соревнование с пациентом или доказывать свое превосходство. Особое значение имеет то, как доктор ведет себя уже на первичной консультации. Спокойный и ровный тон, отсутствие неумеренной жестикуляции и дерганой мимики — все это считывается пациентом и порой имеет бóльшее значение для пациента-мужчины, чем для женщины. Благоприятное впечатление на пациента-мужчину производит упоминание о профессиональных достижениях, недавно завершенных курсах повышения квалификации, сложных успешно разрешенных случаях. При этом должна использоваться контекстная подача такой информации — когда признаки статуса и успеха озвучиваются не списком, а исподволь, когда это оказывается уместно в ходе разговора. Это может быть пример или иллюстрация высказанной доктором мысли или заданного вопроса. Профессиональная терминология, даже без расшифровки, если сам пациент этого не попросит, тоже будет весьма уместна.

СТРУКТУРА ЛЕЧЕБНОГО ПРОЦЕССА

Особое внимание в начальной стадии работы с пациентом-мужчиной следует обращать на создание структуры взаимоотношений: планирование последовательности эстетических манипуляций, планирование результатов, обозначение критериев оценки их достижения. Для мужчин ясная структура лечебного процесса, с одной стороны, является демонстрацией силы специалиста, а с другой — придает пациенту уверенности и успокаивает его. Говоря простым языком, мужчине важно, чтобы делалось то, что было запланировано, а результат соответствовал заранее оговоренному. Мужчины обращают внимание на четкие временные рамки и их соблюдение. Это касается времени начала приема, соблюдения заявленной продолжительности процедуры, заблаговременного планирования следующих приемов.

Заключение

Таким образом, при учете особенностей пациентов-мужчин врач может создать эффективный терапевтический альянс и правильно выбрать тактику ведения пациента и построения с ним взаимоотношений. Игнорирование гендерных особенностей пациентов-мужчин может привести к развитию их страхов и снижению мотивации, что также неизменно скажется на общей удовлетворенности пациента как результатом, так и процессом эстетических манипуляций.

Титель Ю.Б.

Система управления собственным ресурсом

Титель Юлия Борисовна
Главный врач и управляющий партнер клиники антиэйджинга «Пятый элемент», врач антивозрастной и превентивной медицины, врач-дерматокосметолог.

Человек боится не самой старости, а заболеваний, которые ограничивают его потенциал. Предупредить их — значит взять механизм управления качеством жизни в свои руки. Такие задачи ставит перед собой современный успешный человек. Именно поэтому медицина сегодня обязана соответствовать потребностям общества. Развивая концепцию 5P-медицины в практическом плане, необходимо помнить о комплексном персонализированном подходе сохранения здоровья на доклиническом уровне. Поэтому антиэйджинг для нас — история про успех, про высокое качество жизни в любом периоде. Тогда важно ответить на вопрос, что можно сделать сегодня, чтобы завтра стать крепче, сильнее.

Антиэйджинг для пациента — это система управления собственным ресурсом, а для врача — синергия знаний и опыта в превентивно-предиктивном направлении и персонализированно разработанной программе управления рисками и сохранения функционального здоровья всех систем и органов, а значит, и организма. Общество привыкло считать, что с возрастом мы теряем ресурсы, способность адаптироваться, энергию и т.д. На самом деле, организм устроен так, что многими состояниями можно управлять. Мы шагаем в другую эру — осознанное управление своим потенциалом. И не только медицинские технологии должны соответствовать времени, но и врачи должны поменять подход к взаимодействию с пациентом. На данный момент это возможно осуществить только в anti-age медицине. Ведение первичного приема, ориентир на предикцию, внедрение генетического тестирования в ежедневную практику врача, составление персонализированного чекапа, включающего 800 и более маркеров, умение интерпретировать большие данные, реструктуризация образа жизни пациента, информирование и обучение — вот основные ориентиры развития врача 5P-медицины. Если раньше казалось, что гены решают все, то сегодня известно, что гены отвечают лишь за 20%, остальное — это про образ жизни пациента. Он является фактором, который меняет экспрессию генов, влияя на проявление признаков. Влияние может быть как негативным, так ияпозитивным — все зависит от знаний пациента, которыми врач его обогащает, чтобы предупредить и приостановить негативные последствия.

Жизнь человека и клетки — это адаптация. Адаптированная клетка выживает, выживает и макроорганизм – человек. Поэтому фокус внимания смещается на молекулярные механизмы. За этим будущее медицины. Это особенно важно сейчас, когда в медицину входят новые синдромы, чаще всего связанные с социальной активностью человека, ростом технического прогресса и влияющие

на процессы жизнедеятельности. Эти знания поступают по мере изучения влияния разных аспектов жизни на разные социальные группы людей. Например, при сборе анамнеза мы уже обращаем прицельное внимание на миграционный анамнез: пациенты живут в одном городе, работают в другом, а отдыхают в третьем. Меняются страны, часовые пояса в течение одной рабочей недели. Человек так быстро адаптироваться не может. Появляются накопленные симптомы. Практической единой системы для их нейтрализации на сегодняшний день еще нет.

Собирая и обрабатывая статистические данные, я создала навигационную карту для пациентов клиники «Пятый элемент». Она складывается из двух глобальных путей. Первый — реструктуризация привычек и жизненных стереотипов. Антиэйджинг не сводится к здоровому образу жизни, но здоровый образ жизни — часть антиэйджинга. А это — гораздо больше, чем правильное питание и спорт. Над ними стоят дыхание и управление циркадными ритмами. Антиэйджинг — это понимание того, что можно сделать, чтобы качество жизни пациента повышалось в любой период жизни человека, как использовать данные ресурсы и повысить способность к адаптации в окружающем мире. За повышением адаптации стоит не только сохранение здоровья, но и улучшение социально-значимых критериев: скорость обработки информации, реализация управленческих задач, ответственное принятие решений, здоровое общение, повышение стрессоустойчивости и др.

Второе глобальное направление — медицинское. Например, генетика уже сегодня дает нам возможность создать персонализированную профилактическую диагностику и программы, которые предупреждают появление тех или иных заболеваний. Это новое направление включает в себя огромное количество методик.

Для того чтобы понять, что делать и с чего начинать, когда мы выступаем как гиды и кураторы процесса управления своим здоровьем, я разработала простую систему «10 правил антиэйджинга», доступную и легко применимую к реальной жизни.

1. Пройти чекап и генетическое тестирование, чтобы обозначить зоны риска.
2. Выстроить циркадные ритмы.
3. Структурировать питание.
4. Наладить питьевой режим.
5. Заняться спортом.
6. Разработать персональные правила и соблюдать ритм их выполнения.
7. Дважды в год проводить детоксикацию и ревитализацию.
8. Выстроить программы релаксации.
9. Жить в паре (у женатого мужчины увеличивается продолжительность жизни на 9 лет 7 месяцев).
10. Работать над развитием личности.

Не стоит приходить к инвестиции в себя только в кризисных ситуациях. Минимизация рисков мультифакториальных заболеваний, возможность реализовываться, социализироваться, чувствовать себя нужным, работать, зарабатывать, преодолевать эти страхи стоят целостной системы. Познать, изучить себя, получить инструменты селфменеджмента. Вложение ресурсов определяет только желание человека. Самое главное — делать.

Флегонтова Е.А.

Генотипирование — ключ к эффективности в anti-age медицине

Флегонтова Елена Александровна
К.м.н., дерматокосметолог, трихолог, генетический консультант, специалист аппаратной косметологии

Развитие биоинформатики и возможность обмена международной базой данных генетических исследований за последние 5 лет дали активный старт внедрению генетических тестов в ежедневную практику российских специалистов, практикующих в anti-age медицине. В настоящее время доступно несколько уровней генетических анализов в зависимости от поставленных задач: панели генетических полиморфизмов, экзомное секвенирование, полногеномное исследование. Но каждый тест, внедряемый в практическую медицину, должен соответствовать SMART-критериям:

S — specific and sensitive (специфический и чувствительный);

M — measurable (измеряемый);

A — available and affordable (доступный и удобный);

R — responsive (информативный);

T — timely (своевременный).

В этой связи при анализе панелей полиморфизмов (SNP) акцент делается на скрининговой оценке рисков возникновения патофизиологического процесса.

Как же разобраться в море биомаркеров генетической информации и научиться правильно применять их для клинической практики? Для этого очень важны популяционные исследования и вариации в пределах конкретной популяции. Заключение делается с учетом статистической значимости выявленных трендов, и самое главное — это необходимость обновления базы данных. В этой публикации мне хотелось бы обсудить практическую значимость широкого использования генотипирования в новом направлении — anti-age медицина.

Науке известно, что видовой предел продолжительности жизни человека —120 лет. В настоящее время основной вектор персонализированной медицины направлен в сторону **антивозрастных** изменений. Геронтология, изучающая старение, акцентируется на процессах адаптации внутри организма. В это время необходимо поддержать способность биологической системы к саморегулированию и самоподдержанию. А вот изменения в возрастной группе 40–65 лет очень влияют на качество жизни. Эта группа и составляет объект внимания anti-age медицины, когда происходят изменения типичной стресс-реакции и хронических процессов. Это менее стабильная ситуация, чем у людей старше 65 лет. Именно то, как пройдет человек возрастной период с 40 до 65 лет, и будет определять, какая адаптационная реакция сформируется и будет поддерживать его дальше.

Что есть здоровье и что есть болезнь? Философский вопрос, который порой определяется революцией в показателях биохимических маркеров или стандартах измеряемых объективных данных (вес, индекс массы тела, артериальное давление и т.п.). Например, изменение параметров нормального уровня холестерина привело к тому, что человечество стало более больным на 20% за один день.

На мой взгляд, лечить или компенсировать стоит любое неблагоприятное для данного организма **изменение**. Поэтому усиление интервенции на домедикаментозном этапе позволит дольше сохранить стабильные рамки здоровья. Проводить мониторинг этих индивидуальных границ распределения нормы необходимо как можно раньше, чтобы иметь четкие точки и показатели для последующего анализа изменений. Возможно, что какие-то из значений имеют отклонения от нормы уже в исходном варианте. Как выбрать движение в нужном направлении клинического мониторинга и превенции? В этом помогает именно **генотипирование**.

На помощь клиницисту, работающему в системе концепции антиэйдж–медицины, приходит исследования генома. Изучены параллели между длительностью хронических болезней и степенью старения организма. Известны многие механизмы старения, которые мы можем отслеживать в текущем моменте: системное воспаление, клеточное старение, гормональное старение, дегенеративные нарушения, инсулинорезистентность и т.п.

В концепции антивозрастной медицины генетическое консультирование позволяет определить индивидуальные особенности по параметрам старения. Например, оценивая риск развития инсулинорезистентности, мы будем тестировать полиморфизмы в целой группе генов — **FTO, TCF7L2, SLC30A8, ADIPOQ, KCNJ11, ACE, PPARG2 etc.**, — контролирующих углеводный и основной обмен в нашем организме, и на основании результатов отслеживать изменение текущего статуса по таким биохимическим маркерам, как **индекс HOMA, гликированный HB, триглицериды, уровни глюкозы, адипонектинов и т.д.** Для примера: если при наличии выявленных полиморфизмов мы не выявляем в контроле данных о формировании инсулинорезистентности (что редко бывает, к сожалению), то можем смело оценивать данный результат как высокую степень адаптации или отличное влияние экосистемы окружающей среды у данного пациента. Но мой личный опыт показывает: как раз выявление гетерозиготных полиморфизмов в указанных генах подсказывает, что даже при определении нормальных референсов значений глюкозы и триглицеридов у таких генотипов индексы начинают сдвигаться в сторону патологии очень рано, и уже на этом этапе, еще до возникновения первых клинических проявлений, требуется диетологическая коррекция. В таком же ключе мы можем оценивать, как будут протекать метаболические процессы. И здесь очень важно, что при выявлении определенных полиморфизмов можно выбрать более правильную форму фармакологической коррекции. Наиболее показателен пример с полиморфизмами в генах, отвечающих за обмен биологически активных веществ: витаминов, ненасыщенных жирных кислот, различных групп лекарственных средств (статины, блокаторы протонной помпы и т.д.), некоторых видов активных субстанций (капсаицин, кофеин, соль и т.п.). Такой же алгоритм используется при оценке параметров системного воспаления и риска возникновения осложнений и/или хронизации процесса.

Один из наиболее любимые показатели в anti-age оценках — это маркеры клеточного старения, которые позволяют оценить шансы долгожительства по сравнению со средней продолжительностью жизни в популяции. Это как раз тот резерв организма на 30–45 лет, который мы не используем с учетом видового предела жизни 120 лет. Очень спорная тема, но мой клинический опыт показывает, что те семьи, где нет полиморфизмов в определяемых группах генов, чаще имеют членов семьи старше 90 лет и вполне активных до возраста 85-90 лет — по сравнению с теми, где выявлены несколько мутаций и шанс долгожительства снижается. Преимущество клеточного долгожительства не освобождает от развития возраст-ассоциированных заболеваний, но дает ресурс для сохранения качества жизни. Также мы можем оценивать различные риски дегенерации тканей с возрастом. И в таком ключе более раннее выявление повышенных рисков в связи с мутациями позволяет начать более раннюю эффективную профилактику или подготовиться к замене той ткани или органа, который подвергается дегенерации.

Определение полиморфизмов позволяет оценить риски нарушений в метаболических путях и построить рабочую схему: генетический маркер — эпигенетические факторы регуляции гена — биомаркер, определяющий статус метаболических путей, — клинические данные.

Индивидуальный план курации

Понимание баланса, поддерживаемого в организме, позволяет в определенной степени бросить вызов генетическому детерминизму и получить индивидуальные траектории старения. Стоит учитывать, какое обилие факторов влияет на варианты формирования фенотипа и здоровья. А ведь именно работа с фенотипом — сфера практического результата и оценки эффективности работы врача. Для примера возьмем систему питания, которая насчитывает множество разнообразных диет и стилей. Вопрос в том, подходит ли он лично **вам** и будет ли эффективен при вашем генотипе? В тоже время для эпигенетической регуляции сложнее изменить культурные привычки, Климатические факторы. Эпигенетические факторы способствуют изменению активности генов — в ряде случаев необратимо, а в ряде — обратимо.

Строгое и однозначное соответствие между мутациями и изменениями фенотипа не такое уж частое явление. И это чаще конкретная генетическая болезнь. В ситуацию реализации генетических предрасположенностей включается большое количество внешних факторов — как внутри самого организма, так и окружающей среды. Скорее генотип определяет нашу норму реакции, т.е. определяет спектр возможных фенотипических реакций, которые могут быть реализованы при данном генотипе. Генетические факторы в комплексе с факторами окружающей среды являются причиной болезни и определяют индивидуальные различия в течение болезней, процессов старения.

«Генетика заряжает ружье, но курок спускает окружающая среда». Чем больше будет накапливаться данных об этих взаимосвязях, тем более предметно и успешно можно будет рассуждать о возможностях человека активно использовать свой видовой потенциал жизненной активности в 120 лет.